Sonderabdruck aus den
Acta Societatis Medicorum Fennicæ "Duodecim", Ser. B, Tom. XXXII, Fasc. 3

DIE LUMBOSAKRALE OSTEOCHONDROSE UND -ARTHROSE IN BEZIEHUNG ZUM KREUZSCHMERZ

AKADEMISCHE ABHANDLUNG

VON

YRJÖ LASSILA

[illegible]

HELSINKI 1942

DIE LUMBOSAKRALE OSTEOCHONDROSE UND -ARTHROSE IN BEZIEHUNG ZUM KREUZSCHMERZ

AKADEMISCHE ABHANDLUNG

VON

YRJÖ LASSILA

Wird mit Genehmigung der Medizinischen Fakultät der Universität Helsinki am 29. Mai 1942 um 12 Uhr mittags im Auditorium 1 zur öffentlichen Verteidigung vorgelegt

HELSINKI 1942

Digitized by the Internet Archive
in 2026

https://archive.org/details/IA40153718_0005

Vorwort

Es ist mir eine angenehme Pflicht, an dieser Stelle dem leitenden Arzt des Krankenhauses des Finnischen Roten Kreuzes, meinem verehrten Lehrer und Chef, Herrn Professor Dr. S. A. Brofeldt meinen tiefgefühlten Dank auszusprechen. Er hat mich aufgefordert, die vorliegende Arbeit in Angriff zu nehmen, und hat mich trotz seiner grossen Arbeitsbürde während der vergangenen schweren Jahre bei meinen Untersuchungen angeregt und mich durch Anleitung, Ratschläge und bis zum Abschluss der Arbeit durch Ermutigung unterstützt.

Vielen Dank schulde ich ferner dem Vorstand des Pathologisch-Anatomischen Institutes der Universität Helsinki, Herrn Professor Dr. A. Saxén, der mir von dem Leichenmaterial der von ihm geleiteten Anstalt frei zur Verfügung gestellt hat, was ich bei meiner Untersuchung benötigt habe.

Den Herren Dozenten Dr. A. Snellman und Dr. S. Mustakallio, die mir jederzeit mit guten Ratschlägen beigestanden haben, möchte ich hier ebenfalls meinen wärmsten Dank ausdrücken.

Schliesslich danke ich auch den Pflegerinnen an der Röntgenabteilung des Krankenhauses des Finnischen Roten Kreuzes, die mir bei der Durchführung meiner Arbeit unverdrossen behilflich gewesen sind.

Der Verfasser.

Inhaltsverzeichnis

Seite

1. Einleitung 2
2. Die Anschauungen über die Bedeutung der osteoarthrogenen Faktoren des Kreuzschmerzes 3
3. Die röntgenologische Untersuchung der Lumbosakralgegend 9
4. Der Lumbosakralwinkel und seine eventuelle ätiologische Bedeutung 16
5. Die lumbosakrale Osteochondrose 21
   a. Der normale Bau der Zwischenwirbelscheibe 21
   b. Die degenerativen Veränderungen der Zwischenwirbelscheibe 22
   c. Die Osteochondrose und die unmittelbaren röntgenologisch sichtbaren Folgen der Diskusdegeneration 23
   d. Die Wirbelverschiebung nach hinten als Folge der Osteochondrose 31

6. Die osteoarthrotischen Veränderungen der kleinen lumbosakralen Wirbelgelenke 33
a. Anatomisches 33
b. Die röntgenologisch feststellbaren Veränderungen 35
7. Die gegenseitige Beziehung der lumbosakralen Osteochondrose und der Osteoarthrose der Lumbosakralgegend 38
a. Das klinische Material, tabellarisch aufgestellt 38
b. Erörterungen über die eigenen Beobachtungen 39
8. Ergebnisse 77
9. Schrifttum 77

1. Einleitung

Der Kreuzschmerz nimmt unter den krankhaften Schmerzzuständen ohne Zweifel eine dominierende Stellung ein. Es ist ja bekannt, dass die Patienten, die von Kreuzschmerz, dem »low-back pain» der Angelsachsen, belästigt werden, einen grossen Prozentsatz von der Klientel des gewöhnlichen praktischen Arztes, geschweige denn der Orthopäden ausmachen. Der Kreuzschmerz hat Beziehungen zu mehreren Kapiteln der Medizin, vor allem zu verschiedenartigen Gelenkkrankheiten, aber auch zu den Muskel- und Nervenaffektionen. Der Gynäkolog hat oft ein schwieriges Problem vor sich, wenn er die Genese der häufig in eine Unterextremität ausstrahlenden Kreuzschmerzen ermitteln soll, über die seine Patientinnen klagen. Handelt es sich um Beschwerden, die durch einen Prozess in den inneren Genitalien ausgelöst werden, oder werden die Kreuzschmerzen der Kranken möglicherweise durch eine Affektion in der Stützapparatur verursacht? Der letztgenannten Ausgangsstelle der Schmerzen schenkt der Gynäkolog oft zu wenig Beachtung, während der Chirurg und der Orthopäd häufig die gynäkologischen Beschwerden zu sehr in den Hintergrund treten lassen. Bei der Frau stellen sich die Kreuzschmerzen medizinisch gewissermassen in eine andere Klasse als beim Manne. Die Stützapparatur der Frau ist mit Rücksicht auf die Schwangerschaft und den Partus anders gebaut als beim Manne. So haben »die häufigen statischen Insuffizienzerscheinungen gerade als ein geschlechtsspezifisches Characteristicum der Frau zu gelten» (MARTIUS).

Als Folge von Beschäftigungsschäden ist der Kreuzschmerz von grosser Bedeutung. Ein Patient, der Lumbago, ischiasartige Schmerzen, einen steifen Lumbalrücken hat, muss oft aus Unfallversicherungsgründen ärztlich untersucht und begutachtet werden. Bei der Entscheidung eines solchen Falles sieht sich der Arzt vor manche Schwierigkeit gestellt. Man irrt sich häufig und leicht in der Diagnose, die Beziehung zwischen Schmerzen und Unfall wird leicht unrichtig gedeutet. Ist die Diagnose falsch, so ist damit auch die Therapie falsch.

Dem Kreuzschmerz kommt in der täglichen Arbeit des praktischen Arztes eine ganz hervorragende Bedeutung zu, und es ist ihm bei uns in Finnland ebenso wie anderswo bis in die letzten Jahre nicht die Aufmerksamkeit zuteil geworden, die dieses wichtige Schmerzsyndrom unbedingt verdient. Viel öfter, als man im allge-

meinen geglaubt hat, kann man aus den Befunden einer exakten kombinierten klinischen und röntgenologischen Untersuchung genauen Aufschluss über die Ursache der im Kreuz auftretenden Schmerzen erhalten. Es zeigt sich, dass organische Veränderungen in der Wirbelsäule unerwartet häufig einem »Lumbago»- und »Ischias»-Fall zugrunde liegen. Besonders Veränderungen der Wirbelgelenke in der Lumbosakralgegend sowie Osteochondrose in der präsakralen Zwischenwirbelscheibe sind, sowohl getrennt als kombiniert, in typischen Fällen von Kreuzschmerz als organische Basis zu finden.

Ich beabsichtige in meiner Studie gewisse bestimmte klinische und röntgenologische Befunde vorzulegen, wie man sie bei Patienten findet, die über im Zusammenhang mit einem Trauma oder anscheinend spontan entstandene Schmerzen im Kreuz selbst oder mit Ausstrahlung von dort in die Umgebung klagen. Ich habe nämlich mein Augenmerk ausschliesslich auf die Osteoarthrose in den Lumbosakralgelenken und auf die Osteochrondrose in der präsakralen Zwischenwirbelscheibe konzentriert, eine Kombination von Veränderungen, die eine viel gewöhnlichere Ursache des Kreuzschmerzes auch bei jungen Menschen ist, als man nach der allgemein herrschenden Auffassung angenommen hat. — Alle angeborenen Anomalien, die in der Lumbosakralgegend so zahlreich festzustellen sind, habe ich bei der Untersuchung ausgeschlossen, ebenso Fälle, in denen schwere Veränderungen in den Wirbelkörpern selbst bestehen, die unter der Form einer schweren Spondylosis deformans auftreten und röntgenologisch als grosse Randosteophyten sichtbar werden. Desgleichen habe ich durch entzündliche, spondylitische Prozesse und durch Geschwülste verursachte Krankheitsfälle sowie auch Fälle, in denen es sich um einen sog. Diskusprolaps nach hinten handeln könnte, ausser Betracht gelassen.

2. Die Anschauungen über die Bedeutung der osteoarthrogenen Faktoren des Kreuzschmerzes

Solange man Medizin getrieben hat, ist das Schmerzsyndrom, das die schmerzhaften Affektionen im Kreuz umfasst, bekannt gewesen. Es wurde im allgemeinen nur als ein klinisches Symptom betrachtet und dann als Lumbago bezeichnet, oder es verbanden sich mit der Benennung gewisse mehr oder weniger unbestimmte pathogenetische Anschauungen, wobei u.a. die Ausdrücke chronische oder akute rheumatische Myalgie aufkamen.

Um die Mitte des 18. Jahrhunderts erklärte der italienische Arzt Domenico Cotugno in seiner Schrift »De Ischiade Nervosa» das Ischiassyndrom, und nach ihm begann man dann das Krankheitsbild Cotugnos disease zu nennen. Cotugno ist als der erste zu betrachten, der den Kreuzschmerz als klinisches Symptom unterschied. Seitdem ist die Symptomatologie des Kreuzschmerzes dank den Bemühungen der Neurologen erweitert und genau analysiert worden. Das klinische Bild hat sich denn auch mit der Zeit bedeutend geklärt. Schon früh vertieften sich viele Forscher in die Pathologie des Kreuzschmerzes. Unter anderem wurde die Vermutung ausgesprochen, dass die Ursache der Krankheit auf dem Fehlen eines nicht genauer bestimmbaren Substrates beruhe. A. Müller und später, für seine Theorie eintretend, Lange lenkten die Aufmerksamkeit auf die palpablen Verhär-

tungen an den Insertionsstellen der Muskeln, die sog. »Insertionsknötchen». Schon 1840 hatte FRORIEP in den Muskeln Bindegewebsveränderungen gefunden, die er auf Entzündungsprozesse zurückführte. In diesen Muskelverhärtungen waren jedoch bei histologischen Untersuchungen keine Veränderungen zu entdecken, und A. SCHMIDT kam zu dem Ergebnis, dass in Lumbagofällen keine Entzündungsprozesse in den Muskeln festzustellen sind. Diese Untersuchungen zwangen zu grösserer Zurückhaltung bei der Lumbagodiagnose. Dass aber die Veränderungen in den Wirbeln selbst und in den sie umgebenden Weichteilen die Ursache der Schmerzen wären, wurde nicht als möglich angesehen. Eher als um organische Veränderungen in der Stützapparatur handelte es sich, wie man annahm, um neuralgische Schmerzen. Um dieselbe Zeit machten gewisse andere Forscher auf die anatomischen Veränderungen in den untersten Teilen des Lumbalrückens aufmerksam und wiesen mit vollem Recht auf die Knochen- und Gelenkveränderungen in dieser Region hin, in denen sie die Ursache der Kreuzschmerzen erblickten. CHARCOT war einer der ersten, die die Wirbeldeformitäten im Zusammenhang mit dem Kreuzschmerz hervorhoben. BRISSAUD bemerkte, dass bei Kreuzschmerzkranken Skoliose vorkam. Dasselbe Thema behandelten REMAK (1890), CHARCOT, GUSSENBAUER, HOFFA, LORENZ, PUTTI. Die in den untersten Lumbalwirbeln und besonders in den Gelenken zwischen ihnen auftretenden deformierenden Prozesse sind von BONNET (1845) und THADEN (1875) als bemerkenswerte und wichtige Faktoren in der Genese des Kreuzschmerzes angegeben worden. MALGAIGNE stellte die grosse Bedeutung des Lumbosakralrückens als Lokalisation der Schmerzen fest. Er erklärte auch die Beziehung der Distorsionen zu ihnen sowie die Rupturen in der Ligamentapparatur und die Knorpelläsionen in den Gelenken. Die Lumbosakralgegend ist eine statisch schwache Stelle, indem sie den Übergang zwischen dem relativ beweglichen Teil der Wirbelsäule und dem fixierten Kreuzbein und Becken bildet, eine Stelle, auf der das ganze Oberkörpergewicht ruht. »Die häufigste Ursache des Kreuzschmerzes ist die Lendenzerrung», sagt ERBEN 1897, die Bedeutung der lumbosakralen Gelenke beim Kreuzschmerz unterstreichend. ERBEN, dessen umfassende Untersuchungen der von BONNET, THADEN und MALGAIGNE begründeten Theorie eine Stütze geben, erklärt die Bedeutung des Traumas für die Kreuzschmerzen, wobei die oft wiederkehrenden kleinen Berufsschädigungen, Überanstrengung usw. von grosser Wichtigkeit für die Entwicklung des Syndromes sind. HENSCHEN weist auf die periostalen Schmerzen, die »Ermüdungsperiostitis», hin, bei der gerade fortgesetzte anstrengende Arbeit Insuffizienzsymptome nebst Schmerzen auslöst.

BROWN deutet das Krankheitsbild, bei dem die Ursache der in die Unterextremitäten ausstrahlenden Kreuzschmerzen in einer Verbreiterung des Ligamentum flavum besteht, welche zu Kompressionssymptomen in der hinteren Wurzeln der Spinalnerven führt. Klinisch ist dieses Krankheitsbild oft schwer von den anderen lumbosakralen Affektionen zu differenzieren. Die Myelographie klärt die Sache auf, aber das Myelogramm gibt ein Resultat, das irreführenderweise an das Bild der Vorwölbung des Discus intervertebralis in den Spinalkanal erinnert. Die Differentialdiagnostik zwischen diesen beiden Krankheitsbildern, die auch oft miteinander verbunden auftreten, ist klinisch und röntgenologisch schwierig, ja häufig unmöglich. Oft konstatiert man in der Anamnese ein den Schmerzen vorausgegangenes direktes oder indirektes, auf den Lumbalrücken gerichtetes Trauma.

Dem Anteil der Spinalnerven an dem Kreuzschmerz ist von mehreren Forschern ganz besondere Aufmerksamkeit zugewandt worden. PERITZ erwähnt Klopfempfindlichkeit am Processus spinosus und sieht in derselben einen Umstand, der für Wurzelneuralgie spricht. Jedoch sind in derartigen Neuralgiefällen keine pathologisch-anatomischen Veränderungen gefunden worden. Über die heftigen Rückenschmerzen im Zusammenhang mit Spondylarthrosis anchylopoetica haben mehrere Forscher die Ansicht geäussert, dass sie von einer Verengung des intervertebralen Kanals und einer dadurch verursachten Läsion der Spinalnerven herrühren. Ausser dem ebenerwähnten Krankheitsbild der Spon-

dylarthrose hat man die Verengung des Intervertebralkanals bei der Sakralisation für die Schmerzen verantwortlich gemacht, die infolge der durch die Verengung bedingten Nervenkompression auftreten. Diese Theorie hat namentlich in den zwanziger Jahren eine grosse Menge Anhänger gefunden. DANFORTH und WILSON heben das Missverhältnis zwischen dem 5. Lumbalnerven und dem lumbosakralen Wirbelloch hervor. Das Lumbosakralgelenk, das den Boden des Kanals bildet, kann infolge von darin auftretenden pathologischen Veränderungen einen Reiz auf die durch den Kanal laufende Nervenwurzel ausüben. MITCHELL und PUTTI vermuten eine Kompression des 5. Lumbalnerven im Intervertebralkanal in allen Fällen, wo der Kreuzschmerz nicht auf konservative Therapie reagiert. MITCHELL führt einen Fall an, in dem im Röntgenogramm der intervertebrale Diskus zwischen dem 5. Lumbal- und dem 1. Sakralwirbel in seinem hinteren Teil zusammengedrückt erscheint. Der Patient hatte Sensibilitätsstörungen in der einen Unterextremität. Bei der Operation wurde festgestellt, dass das Foramen intervertebrale verengt und der 5. Lumbalnerv gegen die Vorderfläche des Kanals gedrückt war.

EHRLICH glaubt nicht, dass die Enge des Intervertebralkanals die Ursache der Nervenkompression ist, denn die Verengung sei so gering, dass auf ihrer Grundlage eine Nervenläsion entstehen könnte. Eher sei die Annahme begründet, dass die die Nerven umgebenden Venenplexus bei ihrem Anschwellen einen Reizungszustand in dem auch nur etwas verengten Intervertebralkanal hervorrufen würden. Alles dies sind jedoch nur Vermutungen, die keine anatomische Stütze erhalten haben (EHRLICH, THOMA, SCHMORL, JUNGHANNS, LYON). Das Krankheitsbild der Teleangiectasiae oder Varices menigeales spinales, wobei die Erweiterung und Schlängelung der spinalen Venen Kompressionssymptome auslöst, wird von PUUSEPP u. a. als Ursache des lumbosakralen Schmerzsyndroms gedeutet. Die Venen, die dem Verlauf der hinteren Wurzeln des Spinalnerven folgen, rufen bei ihrer Erweiterung eine Verengung des Foramen intervertebrale und dadurch Kompressionssymptome in den hinteren Wurzeln hervor, wodurch heftige Schmerzattacken entstehen.

CLASING hat auf Grund von 81 Fällen, die er neurologisch untersuchte, konstatiert, dass keine neurologischen Veränderungen bestanden, und er sagt, dass die Kreuzschmerzen in einigen Fällen aus pathologischen Veränderungen in den kleinen Wirbelgelenken erklärt werden können. GRAF andererseits äussert Zweifel über die Bedeutung der arthrotischen Veränderungen beim Kreuzschmerz. Den Gedanken an eine Nervenkompression hält er keineswegs für unmöglich, er wird u. a. teilweise durch die von INGEBRIGTSEN veröffentlichten Sakralisationsfälle bestätigt, in denen die Schmerzen nach operativer Beseitigung des hypertrophischen Processus transversus verschwanden. Bei der später ausgeführten röntgenologischen Kontrolluntersuchung wurde festgestellt, dass sich die Processus transversi neugebildet hatten. Möglicherweise ist in diesen Fällen der Intervertebralkanal weiter geblieben und keine neue Nervenkompression entstanden. LYON und ZUR VERTH sind der Ansicht, dass die Ursache der Rückenschmerzen meist in arthrotischen Veränderungen in den Wirbeln zu suchen ist und dass die Verengung der Intervertebralkanäle und die Nervenkompression in ihnen weniger bedeuten. Eher liege die Ursache der neuralgischen Symptome in den Veränderungen im Spinalkanal selbst, die von dort auf die nervösen Organe und ihre Decken einwirken. Die beobachteten spondylotischen und spondylarthrotischen Veränderungen sind nach ihnen bloss als ein Nebenbefund aufzufassen. In jedem Fall von Kreuzschmerz sei eine genaue neurologische Untersuchung durchaus notwendig.

SCHANZ betont die Bedeutung der dauernden Beanspruchung, wenn es gilt, die Affektionen in der Wirbelsäule und besonders in der Lumbosakralgegend zu beurteilen. Erreicht die Wirbelsäule infolge der Beanspruchung die obere Grenze ihrer Resistenz, so reagiert der Organismus gegen die drohende Gefahr mit einer deformierenden Spondylose, die sein Schutzmittel darstellt. Übersteigt die Belastung der Wirbelsäule nicht deren Widerstandsfähigkeit, dann bleiben die Schmerzen weg, die sofort auftreten, wenn das innere Gleich-

gewicht gestört wird. Bleibt der röntgenologische Befund negativ, d. h. liegen keine Deformans-Veränderungen vor, so hat man es mit einem Insuffizienzzustand zu tun, bei dem der Organismus noch nicht in der Lage gewesen ist, noch keine Zeit gehabt hat, als Gegenwirkung eine Spondylose hervorzurufen. Sehr seltsam erscheinen die so oft als Nebenbefund festgestellten ausgedehnten Veränderungen in der Wirbelsäule ohne die geringsten klinischen Symptome. Der Kranke kann seiner Arbeit nachgehen, ohne trotz röntgenologisch nachgewiesener grosser Wirbelveränderungen die mindesten Beschwerden zu spüren. Die Wirbelsäule hat ihr inneres Gleichgewicht erreicht, aber dieses ist labil. Der kleinste Reiz, das unbedeutendste Trauma u. dgl. kann ihr labiles Gleichgewicht stören, und als Folge können schwere Störungen auftreten (GRAF). BLENEKE teilt einen Fall mit, in dem bei dem Kreuzschmerzpatienten bei der Röntgenuntersuchung ein verkalktes Ligamentum iliolumbale konstatiert wird, wo dessen Verknöcherung wahrscheinlich die subjektiven Kreuzbeschwerden des Patienten ausgelöst hat. Vermutlich handelt es sich um einen besonderen Sakralisationstypus (SIMON). VALENTIN (1931) steht den bisherigen Röntgenuntersuchungen, der Möglichkeit, die Sache durch solche zu fördern, zweifelnd gegenüber, denn seiner Ansicht nach kann man nur durch histoneurologische Untersuchungen, »an denen es bisher noch fehlt», in den Kern der Frage eindringen. Der nahe Zusammenhang, der in der Entwicklung der Wirbelsäule und des Rückenmarks besteht, kann eine viel weitertragende Bedeutung haben, als man im allgemeinen geglaubt hat.

Ein Krankheitsbild, über dessen Vorkommen und pathologisch-anatomische Bedeutung für die Entstehung des Kreuzschmerzes viel geschrieben und diskutiert worden ist, ist die *Sakralisation*. Die Definition der Sakralisation, d. h. die Feststellung der Veränderungen, die ihr zuzurechnen sind, führt schon an sich zu Verwirrung und Meinungsverschiedenheiten. Die stark voneinander abweichenden Zahlen über die Sakralisationsfrequenz in den Ergebnissen der verschiedenen Forscher, Zahlen, die sogar zwischen 1 und 60 % variieren können, zeigen, dass bezüglich des Begriffes Sakralisation eine gewisse Unklarheit herrscht. In seinen Untersuchungen über die Variationen in der Wirbelsäule teilt LE DOUBLE die Sakralisationen auf Grund ihrer verschiedenen Entwicklungsstadien nach der Form und Grösse des Querfortsatzes des fünften Lendenwirbels in sechs Gruppen. Die in den zwei ersten Gruppen auftretenden Querfortsätze zeigen eine Hypertrophie verschiedenen Grades, stehen aber auf keine Weise mit dem Os ileum oder dem Os sacrum in Kontakt. In den folgenden Gruppen besteht schon ein Kontakt zwischen dem Querfortsatz und dem Os sacrum oder dem Os ileum oder mit beiden zugleich, zunächst durch Vermittlung einer Gelenkfläche, während mit dem hypertrophischen Wachstum des Querfortsatzes dessen Kontakt mit dem Kreuz- und Darmbein in der sechsten Gruppe bis zur vollständigen Assimilation des 5. Lendenwirbels und des 1. Kreuzwirbels fortschreitet. LE DOUBLE bespricht jedoch nicht näher die pathologische Natur aller Sakralisationsstadien im klinischen Sinn, als Ursache der Schmerzen. INGEBRIGTSEN definiert die Sakralisation folgendermassen: »Unter Sakralisation ist eine bedeutende Hypertrophie eines oder beider processi transversi des 5ten Lumbalwirbels zu verstehen, wobei der eine oder beide eine Knorpel-, Knochen- oder Gelenkverbindung mit os sacrum oder os ileum haben.» Er ist nach systematischer Untersuchung von 344 Lumbalrückenröntgenogrammen zu dem Ergebnis gekommen, dass ein hypertrophischer Processus transversus am 5. Lendenwirbel als normal zu betrachten ist. Die Einteilung der Sakralisationen nach LE DOUBLE ist klassisch geworden, und darauf gestützt, haben mehrere Forscher in ihren Statistiken so hohe Sakralisationszahlen erhalten, wie schon LE DOUBLES 77,3 % zeigen. Auch die Hundertsätze für die Frequenz der sog. echten Sakralisationen, d. h. solcher, bei denen ein wirklicher Kontakt zwischen dem hypertrophischen Processus transversus von L V und dem Os ileum oder dem Os sacrum besteht, sind ohne Zweifel oft zu hoch. Einen guten Beleg hierfür bieten die von HARTTUNG angeführten, seiner Ansicht nach typischen 7 Sakralisationsfälle, ein Befund, den er später als

fehlerhaft berichtigt, denn nachdem er bei der Korrektur der lumbalen Lordose die Technik von WERNER und SAMUEL angewandt hat, gewinnt er von seinen Fällen ganz andere Bilder als früher; in diesen wird jetzt deutlich ersichtlich, dass kein Kontakt zwischen dem hypertrophischen Dornfortsatz und dem Os ileum und sacrum vorhanden ist. Ähnliche Möglichkeiten einer Fehlprojektion sind sicher auch bei der Betrachtung der hohen Sakralisationszahlen mancher anderen Forscher in Anschlag zu bringen.

Als eine Sakralisation im pathologischen Sinne fasst INGEBRIGTSEN die Fälle auf, in denen ein anatomischer Kontakt zwischen einem vergrösserten Querfortsatz und dem Os ileum oder dem Os sacrum oder beiden vorliegt. Der Grad der Symptome ist nicht proportional dem Grade der Sakralisation, sondern der von dieser herrührenden Lumbalskoliose. Bei der gewöhnlichen Ischiasneuralgie erinnern die klinischen Symptome oft so stark an die Symptome bei der schmerzhaften Sakralisation, dass die Differentialdiagnose zwischen diesen beiden Krankheitsbildern nur mit Hilfe des Röntgenogramms gestellt werden kann. INGEBRIGTSEN konstatiert bei seinen Untersuchungen, dass wenigstens die unilaterale Sakralisation als eine Kreuzschmerz verursachende sog. schmerzhafte Sakralisation zu betrachten ist, und zwar beweist er dies an Hand der von ihm operierten Fälle, in denen durch Elimination der Ursache des Schmerzes, des hypertrophischen Darmes und des mit dem Kreuzbein in Kontakt stehenden Querfortsatzes von L V, ein Verschwinden der Schmerzen und vollständige Heilung erzielt wurde. SCHÜLLER, HIRSCH, HARTTUNG u. a. leugnen das Vorhandensein von Sakralisationsschmerzen bei Formveränderungen der Querfortsätze des 5. Lumbalwirbels. Schmerzhafte Sakralisationen haben ausser INGEBRIGTSEN u. a. auch MARTIUS, ZUR VERTH, GOLDTHWAIT, NOVÉ-JOSSERAND, MEYER-BORSTEL und BROFELDT in ihren Arbeiten erwähnt.

Zum mindesten die unilaterale Sakralisation, bei der sich an der Kontaktstelle eine Nearthrose ausgebildet hat, ruft einen schmerzhaften Zustand hervor (MEYER-BORSTEL), wobei der Schmerz oft auf der kontralateralen Seite empfunden wird; dieser beruht, wie angenommen worden ist, auf dem periostalen Reiz am Rande des Darmbeins, wenn dasselbe der Processus transversus der kontralateralen Seite besonders bei Lateroflexionen berührt und auf diese Weise darin eine Periostitis verursacht. Als Ursache des unilateralen Schmerzes vermutet BECK eine an der Sakralisationsstelle entstehende Periostitis. Auch hat man die bei der Nearthrose auftretenden arthrotischen Veränderungen für die Schmerzen verantwortlich machen wollen. Diese Veränderungen lassen sich bei richtiger Röntgentechnik sehr oft schön zum Vorschein bringen (MEYER-BORSTEL). Möglicherweise kann sich auch in der an der Kontaktstelle entstandenen Bursa eine Bursitis entwickeln, die Schmerzen hervorruft (MARTIUS, GOLDTHWAIT u. a.).

Der Lumbalrücken ist derjenige Teil der Wirbelsäule, der beim Menschen sowohl statisch als funktionell der grössten Belastung ausgesetzt ist. Er hat das Gewicht des ganzen Oberkörpers mit den darin fixierten inneren Organen zu tragen. Alle Wirkung der statischen und funktionellen Störungen konzentriert sich daher gerade auf diesen zentralen Punkt des Körpergewichts in der Lumbosakralgegend. SCHMORL hat schon bei Jugendlichen im Lumbalrücken Veränderungen festgestellt, die mit dem Alter zunahmen und sich verschlimmerten. Derartige Veränderungen beobachtete er bei solchen Jugendlichen, deren Wirbelsäule infolge schwerer Arbeit einer grösseren statischen und funktionellen Belastung ausgesetzt war. Auf Grund von 425 Fällen von Kreuzschmerz, die er untersuchte, erkannte GOLJANITZKI bei körperlich schwer Arbeitenden als Ursache der Schmerzen Veränderungen im Knochen und in den kleinen Wirbelgelenken, im Os sacrum und in den Lendenwirbeln. Infolge eines erneuten Belastungstraumas entwickelt sich in der Lumbosakralgegend ein Locus minoris resistentiae, und fortgesetzte kleine Traumen führen schliesslich zu entzündlich-degenerativen Veränderungen. Alle statischen Deformationen der Wirbelsäule erleichtern ausserdem die Entstehung und Entwicklung verschiedenartiger

Affektionen in der Lumbosakralregion. GANTENBERG hat 470 Schwerarbeiter untersucht und bei ihnen deformierende Prozesse in der Lumbosakralgegend häufiger als bei gleichaltrigen Leicht- und geistigen Arbeitern konstatiert. Die Veränderungen waren dazu bei jenen schwererer Natur als bei diesen. Die Ursache dieser graveren Veränderungen besteht augenscheinlich in der grösseren Belastung, die der Beruf auf die Wirbelsäule ausübt. Die meisten Patienten GANTENBERGS klagten über Schmerzen im Kreuz.

Dafür dass die Neuralgien und Myalgien sehr oft von den Wirbeln ausgehen, sprechen die häufig feststellbaren Veränderungen der intervertebralen Disken. Namentlich die Schmerzen von Ischiasnatur sind vertebralen Ursprungs, das wird von KIENBÖCK, KREBS, SCHMORL, JUNGHANNS, MÜLLER und LANGE hervorgehoben, die durch ihre Röntgenuntersuchungen eine Erklärung für so manche bisher dunkle und umstrittene Einzelheiten der Affektionen in der Wirbelsäule geliefert haben.

Der Rolle der kleinen Wirbelgelenke in der Genese des Kreuzschmerzes ist früher nicht genügend Beachtung geschenkt worden. Ihre Bedeutung ist ohne Zweifel recht gross, da sie bei den Bewegungen der Wirbelsäule und deren Stützung ausserordentlich wichtig sind. Schon KIENBÖCK wies die Bedeutung der lumbosakralen Arthrose beim Kreuzschmerz nach. Bereits unter 20—30jährigen stellte er eine solche Rolle der Arthrose in Fällen von rezidivierendem Kreuzschmerz bei Personen fest, die fortgesetzt erneuten Rückenbelastungen ausgesetzt waren, wobei dies für die Beurteilung von Berufsläsionen von grosser Wichtigkeit war. Besonders bei beleibten Frauen, die im allgemeinen einen leicht ermüdenden Rücken hatten, konstatierte KIENBÖCK Subluxationszustände in den Wirbelgelenken, die Gelenkflächen waren im Verhältnis zueinander verschoben. Der 4. Wirbel scheint gegen den 5. Lendenwirbel gesenkt zu sein, ebenso der 5. Lendenwirbel gegen den 1. Kreuzwirbel. Die Senkung ist oft asymmetrisch, auf der einen Seite grösser. Zugleich findet man eine Skoliose im Lumbalrücken und eine Torsion in den Wirbeln. Die Lordose ist oft vermindert, d.h. der Lumbalteil der Wirbelsäule ist steif, was besonders in Erscheinung tritt, wenn der Patient den Körper vorwärts beugt. Die Veränderungen der intervertebralen Wirbelscheiben liegen gewöhnlich in der gleichen Höhe wie die arthrotischen Veränderungen in den Wirbelgelenken. Die von KIENBÖCK gefundenen Veränderungen in den kleinen Wirbelgelenken sind: eine Verdickung der Processus articulares, eine Unebenheit der Gelenkflächen und eine Subluxation der Gelenkflächen im Verhältnis zueinander. Die intervertebralen Wirbelscheiben können abgeflacht sein, wobei sich die Wirbel gegenseitig nähern, und an ihren Rändern ist Sklerose festzustellen, ein Zeichen erhöhter mechanischer Beanspruchung.

Auch LYON bemerkt, die Bedeutung der arthrotischen Veränderungen in den kleinen intervertebralen Wirbelgelenken sei im allgemeinen unterschätzt worden. Schmerzen von Ischiasnatur sind auf die Wirbel zurückzuführen. Das wird verständlich, wenn man die oft vorkommenden, auch schweren Veränderungen in den intervertebralen Zwischenwirbelscheiben beachtet (SCHMORL). Diese Diskusveränderungen rufen ohne Zweifel oft Störungen hervor, die von grosser klinischer Bedeutung sind; das wird von mehreren Forschern geltend gemacht. So hat BÁRSONY eine Form von typischer lumbosakraler Osteochrondropathie beschrieben.

Wie aus dem Obigen ersichtlich wird, haben sich schon mehrere pathologisch-anatomisch und klinisch ausgeprägte Krankheitsbilder des Zustands der Kreuzschmerzen herauskristallisiert. Von diesen sind die Sakralisationszustände, die Spondylolisthese, die sog. Diskushernien, die varikösen Venenerweiterungen im Rückenmark selbst mehr oder weniger allgemein anerkannte ätiologische Faktoren. Dazu kommen die in den letzten Jahren immer mehr beachteten degenerativen Verände-

rungen in den intervertebralen Zwischenwirbelscheiben, vor allem in Form der Osteochondrose, und schliesslich die osteoarthrotischen Veränderungen in den kleinen Wirbelgelenken, deren Bedeutung als ätiologischer Faktor des Schmerzsyndroms in den allerletzten Jahren mehr und mehr anerkannt worden ist.

Im allgemeinen hat man die letztgenannten pathologischen Veränderungen als Veränderungen sui generis, als jeweils getrennte ätiologische Ursachen des Kreuzschmerzes behandelt. Aber das Auftreten der Osteochondrose in der präsakralen Zwischenwirbelscheibe, verbunden mit der lumbosakralen Arthrose, hat als einheitlicher ursächlicher Faktor des Kreuzschmerzes nicht die Beachtung gefunden, die ihm unbedingt zukommt.

3. Die röntgenologische Untersuchung der Lumbosakralgegend

»Die Deutung der gröberen und feineren Einzelheiten des 5. Lendenwirbels ist eins der schwierigsten Kapitel der Röntgenologie», sagt Alban Köhler in seinem klassisch gewordenen Buche »Grenzen des Normalen und Anfänge des Pathologischen im Röntgenbilde». Tatsächlich hat die Röntgenologie der Lumbosakralgegend von den ersten Zeiten der Röntgenperiode an ein schwieriges Problem dargestellt, und die Forscher haben sich eifrig um die Lösung dieser Frage bemüht. Die Röntgenologie der Lumbosakralregion ist zugleich Röntgenologie des 5. Lendenwirbels, der wegen seiner abweichenden Form und seiner Lage zu den anderen Lendenwirbeln bei der röntgenologischen Untersuchung besondere Anforderungen stellt.

Der 5. Lendenwirbel ist ein sog. Keilwirbel, der in seinem Vorderteil höher und in seinem Hinterteil abgeflacht ist, ausserdem liegt er in einer anderen Ebene als die übrigen Lendenwirbel und vorwärts »gekippt». In der Gegend von L V sind also zahlreiche Umstände festzustellen, die im gewöhnlichen ventrodorsalen Bild scheinbare Unstimmigkeiten hervorrufen, welche leicht zu einer fehlerhaften Deutung des Bildes führen, wenn man sich nicht über die »im Bereiche der Norm» liegenden Umstände klar ist. Im Bilde treten viele Überschneidungen auf, die das Entstehen eines scharfen Bildes verhindern. In der gewöhnlichen ventrodorsalen Projektion liegt der 5. Lendenwirbel schräg zur Oberfläche der Platte und wird von einem Teil des Kreuzbeins bedeckt. Es sieht aus, als sei er da durchgängig abgeflacht und im übrigen unbestimmt, ohne genaue Grenzen gezeichnet. Schede (1911) lenkte die Aufmerksamkeit auf dieses besondere Auftreten des 5. Lendenwirbels im Röntgenbild und erwähnt, er habe im Schrifttum nur Ludloff gefunden, der sich vor ihm mit dieser Frage beschäftigt hat. Die Lumballordose beobachtete schon Schönberg 1913, und ihre Korrektion gelang ihm durch Beugen der unteren Gliedmassen des Patienten im Knie- und Hüftgelenk. Nachmals haben mehrere Forscher, als die ersten Warner und Samuel, die maximale Korrektion der Lordose aus der Lumbosakralgegend nach in ventrodorsaler Richtung aufgenommenen Bildern hervorge-

hoben. Die grosse Beweglichkeit des Lumbalrückens ermöglicht, falls nicht ein pathologischer Prozess hindernd im Wege steht, eine vollständige Korrektion der Lordose.

Der Patient liegt auf dem Rücken und beugt die Unterextremität maximal im Knie- und Hüftgelenk, so dass sich das Os coccygis etwas über seine Unterlage erhebt. Die Extremitäten fixiert der Patient mit den Händen in dieser Stellung. Die Unterschenkel werden gespreizt, so dass der Verlauf der Strahlen nach dem 5. Lendenwirbel hin frei ist. HARTTUNG hat für die Fixierung der Extremitäten eine besondere Gürtelbinde konstruiert, die SAMUEL als unnötig betrachtet, da mittels eines gewöhnlichen gedrehten Lakens derselbe Effekt zu erzielen sei. STÜCK fixiert die Unterextremitäten mit Hilfe gynäkologischer Unterschenkelstützen in maximaler Flexion. KAUFFMANN hat eine eigene Technik zur maximalen Korrektion der Lordose angegeben, wobei eine Rolle auf die Bauchseite des Patienten gelegt wird.

Um die Zwischenwirbelscheibe zwischen dem 5. Lenden- und dem 1. Sakralwirbel im Bilde frei projizieren zu können, muss man ausserdem Schrägstrahlen aus kaudaler Richtung anwenden (BÁRSONY). WARNER und SAMUEL arbeiten mit Vertikalstrahlen. BÁRSONY korrigiert die Lordose auch durch Beugung der Knie, legt aber das Schwergewicht auf eine hinreichende Neigung des Zentralstrahles in kaudokranialer Richtung (30°). SAMUEL hat seine Technik zusammen mit TESCHENDORFF ausgebildet. Nach WARNERS Kongressvortrag 1929 wurde diese Technik allgemein eingeführt. MEYER-BORSTEL und HIRSCH wenden eine ähnliche Methode wie BÁRSONY an: kaudokranialer schräger Verlaut der Strahlen und Korrektion der Lordose. Nach WARNER haben sehr viele Autoren mitgeteilt, dass sie sich einer der erwähnten Techniken bedient haben.

BÁRSONY empfiehlt die WARNER-SAMUELsche Technik in Fällen, in denen ihre Anwendung möglich ist, denn mit ihrer Hilfe erhält man mit einem Male ein Bild von dem ganzen Lumbalrücken. Kann aus irgendeinem Grund keine maximale Korrektion der Lordose ausgeführt werden, so muss man zu BÁRSONYS »Einblicksaufnahme» greifen. In Fällen, wo keine dieser beiden Methoden ein zufriedenstellendes Resultat gibt, kombiniert BÁRSONY sie und wendet bei extremer Flexion der Gliedmassen kaudokraniale Schrägprojektion von 30° an, wobei der Zentralstrahl über die Symphyse gerichtet wird.

Die »Einblicksaufnahme» BÁRSONYS, die ich angewandt habe, gibt den besten Einblick in die lumbosakrale Spalte und bringt die Sakroiliakalgelenke zum Vorschein. (Abb. 1.)

(Fall 10.) (Abb. 1.) 29jähriger Papierfabrikarbeiter. Als er vor 4 Monaten in Kauerstellung einen schweren Gegenstand hob, fühlte er heftigen schneidenden Schmerz in der Gegend des Sakroiliakalgelenkes links. Danach von Zeit zu Zeit spontane Schmerzen an derselben Stelle, die abwärts in den linken Oberschenkel ausstrahlten. Beim Stehen stützt sich der Patient auf das rechte Bein, beim Gehen macht er sehr kurze Schritte mit dem linken Bein. Wenn er sich vorwärts beugt, ist der Lumbalrücken steif und biegt sich wie ein Block. Rückenmuskeln spastisch. Weder Klopf- noch Druckempfindlichkeit. Auf der linken Seite Lasègue positiv 45°, auf der rechten Lasègue negativ. Die Sehnenreflexe nor-

Abb. 1 a. Gewöhnliche ventrodorsale Aufnahme, in der die lumbosakrale Spalte nicht zum Vorschein kommt.

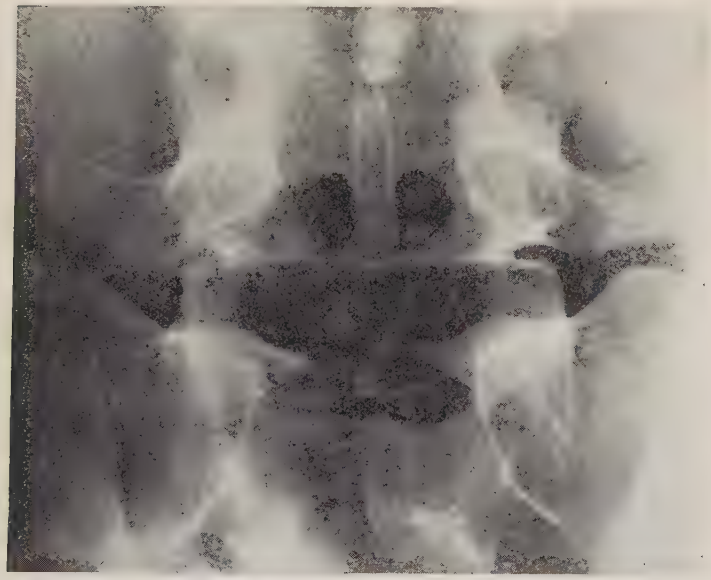

Abb. 1 b. »Einblicksaufnahme». Diskus von L V mässig abgeflacht. Randsklerose. Linker Processus articularis von S I verschärft, über die Gelenkfläche gedrängt. (Fall 10.)

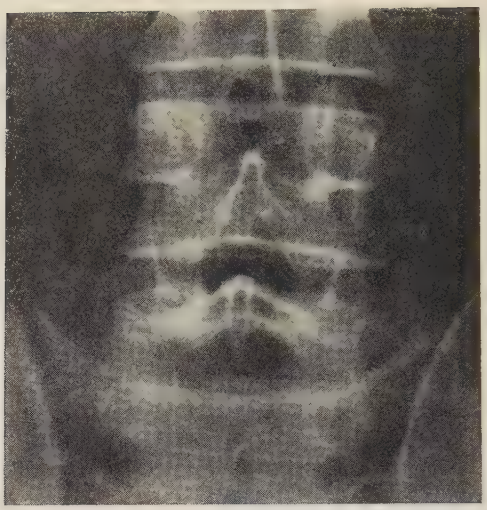

Abb. 2. Ventrodorsale Projektion, in der die Gelenkspalten deutlich zum Vorschein kommen.

mal. — Röntg.: Lordose des Lumbalrückens vermindert. Sacrum vom Acutum-Typus. Lumbosakralwinkel 130°. Diskus von L V ein wenig abgeflacht. Randsklerose auf der Unterfläche des Corpus von L V. Lumbosakrale Gelenkspalte links sagittal, rechts frontal. Links Proc. articularis sacri an der Spitze verschärft, ebenso die Spitze des ganzen Processus nach oben bis über die Gelenkfläche verschoben.

Die besondere Lage und Stellung der kleinen Wirbelgelenke im Lumbalrücken bewirken, dass es äusserst schwierig ist, sie im Röntgenogramm zum Vorschein zu bringen. Das gewöhnliche ventrodorsale Bild des Lumbalrückens gibt keinen genauen Aufschluss über den Zustand in den kleinen Wirbelgelenken. Bei anatomischen Untersuchungen haben schon viele Forscher ihr Augenmerk auf die wechselnde Lage und Form der Gelenkspalte der kleinen Wirbelgelenke in den verschiedenen Teilen des Lumbalrückens gerichtet. Diese konstatieren wir auch bereits schön im Röntgenogramm, in ventrodorsaler Projektion, wo wir sehen, wie einige der Gelenkspalten deutlich zum Vorschein kommen und dabei so orientiert sind, dass sie den Röntgenstrahlen gestatten, tangential unmittelbar durch die Gelenkspalte zu gehen. (Abb. 2.) In anderen Gelenken — so verhält es sich meist mit denen zwischen dem 5. Lumbal- und dem 1. Sakralwirbel — ist die Richtung der Gelenkspalte die, dass die Strahlen nicht tangential durch sie hindurch, sondern quer durch die Processus articulares gehen, wobei die Gelenkspalte unsichtbar bleibt. Bemerkenswert ist, dass die verschiedene Sichtbarkeit der kleinen Wirbelgelenke auf der Haltung des Lumbalrückens beruht. In einem Rücken mit kleinerer lumbaler Krümmung sieht man im ventrodorsalen Röntgenbild mehr kleine Wirbelgelenke als in einem Rücken, in dem die Lumballordose hochgradiger ist. Schon dieser Befund fordert dazu auf, das ventrodorsale Bild bei der Korrektion der Lordose aufzuneh-

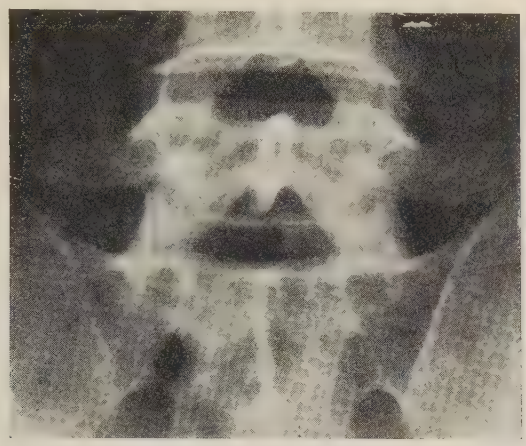

Abb. 3. Die linke lumbosakrale Gelenkspalte sagittal verlaufend, die rechte kommt nicht zum Vorschein, sie verläuft mehr frontal. (Fall 18.)

men, denn nur dann lassen sich schon bei dieser »Universalprojektion» möglichst viel Einzelheiten zum Vorschein bringen. Der hinterste Teil der Gelenkspalte wird im Bilde in dem Fall sichtbar, dass ein Teil von ihr in der sagittalen Ebene verläuft. In den kleinen lumbalen Wirbelgelenken variiert die Lage der Gelenkspalten in den verschiedenen Ebenen beträchtlich. Ja, zwei Gelenke des gleichen Wirbels können in zwei einander entgegengesetzten senkrechten Ebenen liegen. So verhält es sich besonders mit den kleinen Wirbelgelenken zwischen dem 5. Lumbal- und dem 1. Sakralwirbel. (Abb. 3.)

(Fall 18.) (Abb. 3.) 29jähriger Maurer. Vor 3 Wochen fiel dem Patienten, als er gebückt stand, ein Backstein in das Kreuz. Die Kontusionsschmerzen verschwanden in einigen Tagen, blieben aber ischiasartig in der rechten Unterextremität bestehen. SR 5/10. Örtlich keine Klopfempfindlichkeit in der Wirbelsäule. Lasègue rechts positiv 65°. Sehnenreflexe normal. Röntg.: Lumbosakralwinkel 140°. Rechts lumbosakrale Gelenkspalte sagittal, Processus articularis sacri an der Spitze verschärft. Links Gelenkspalte in der frontalen Ebene. Diskus von L V abgeflacht. Randsklerose in dem an den Diskus von L V und S I grenzenden Rand. Schmorlsche Körper in L II und L III.

Ein solcher »Schwund» der Gelenke im Röntgenbild hat die Fehldiagnose Anchylose in den kleinen Wirbelgelenken verursacht, die man häufig im Schrifttum findet.

In der Seitenprojektion, senkrecht zu dem ventrodorsalwärts aufgenommenen Bilde, werden im Normalfall die kleinen Wirbelgelenke des Lumbalrückens nie im Röntgenogramm sichtbar, so dass diese Projektion beim Suchen nach den kleinen Wirbelgelenken unbrauchbar ist. Nur in Fällen, in denen der Lumbalrücken eine pathologische Haltung hat, wobei sich die Wirbel infolgedessen in Torsion befinden, bemerkt man, dass im direkten Seitenbild kleine Wirbelgelenke zum Vorschein

gebracht werden können, deren Gelenkspalte sich wegen der torquierten Lage des Wirbels in die Lage dreht, dass die Strahlen durch die Gelenkspalte gehen.

Schon zur Zeit SCHÖNBERGS war die ventrodorsale Abbildungstechnik soweit entwickelt, dass man von mageren und mittelstarken Menschen mit nicht zu grossem Körperumfang brauchbare Bilder bekam. Aber mit den damaligen, gegen die heutigen anspruchslosen Röntgenapparaten waren noch keine zufriedenstellenden Seitenbilder zu erzielen; die dicken Knochenmassen, die beiden Darmbeine, bedecken den 5. Lendenwirbel derart, dass er bei schwachem Durchdringungsvermögen der Strahlen nicht im Röntgenogramm zum Vorschein kommt. Erst später, nachdem sich die technischen Möglichkeiten verbessert hatten (Hochleistungsapparate, Potter Bucky-Blende), ist auch diese Schwierigkeit überwunden worden.

Aber wie bereits erwähnt, gewährt das Seitenbild keine volle Klarheit über die kleinen Wirbelgelenke und die möglicherweise in ihrem Bereich vorhandenen Veränderungen. Erst die Schrägprojektion, die DITTMAR 1929 angibt und die MEYER-BURGDORFF laut Mitteilung angewandt hat, liefert ein klares Bild von den kleinen Wirbelgelenken des Lumbalrückens. MEYER-BURGDORFF hat bei seinen Untersuchungen über die Spondylolisthese mit dieser Projektion unter gleichzeitiger Anwendung des von ihm konstruierten Kompressionstubus ausserordentlich schöne und deutliche Bilder erhalten. DITTMAR erklärt seine Technik wie folgt:

»Der Patient liegt in einer Mittelstellung zwischen reiner Seiten- und Rückenlage auf dem Röntgentisch. Der Neigungswinkel zwischen Oberkörper und Becken einerseits und Unterlage anderseits beträgt 30° bzw. 35°. Die Arme werden zwanglos nach oben gelagert, die Oberschenkel im Hüftgelenke leicht gebeugt, um 30—40°. Die Fixation der unteren Gliedmassen in dieser Stellung geschieht durch Sandsack vor und hinter den Oberschenkeln, die des Oberkörpers durch Sandsack hinter und teilweise unter dem freien Schulterblatt. Der übrige Rumpf sowie das Becken liegt frei. Die Einstellung des Körpers zur Platte (30 × 40) muss derart sein, dass die Beckenkämme mit der wagerechten, die Mittellinie des Körpers (Linea alba, Nabel) mit der senkrechten Mitte der Platte abschneiden. Der Zentralstrahl wird auf den Schnittpunkt zweier Geraden eingestellt, von denen die eine handbreit ausserhalb, die andere 2 Querfinger oberhalb des Nabels verläuft. Abstand 70 cm (Bucky-Blende). kV 70—75. Dauer 8 Sekunden.«

Die Zwischenwirbelscheiben sind bei der Beurteilung der Wirbelsäulenerkrankungen oft von ausschlaggebender Bedeutung. Über die Wirbelscheiben und ihren Zustand gibt hinwieder das Seitenbild die klarsten Winke für Schlussfolgerungen. Wird der Lumbalrücken von der Seite in liegender Stellung abgebildet, ist es wichtig, zu beachten, dass sich die Stützpunkte des Patienten beim Liegen auf der Seite in der Schulter und Hüfte befinden, wobei sich der Lumbalrücken leicht in Skoliose krümmt mit der Konvexität auf der Seite, auf der der Patient liegt. Darum muss der Lumbalrücken korrigiert werden, denn wenn er gerade ist, liegt die Unterfläche des 5. Lendenwirbels senkrecht gegen seine Unterlage. Diese Korrektion erfolgt so, dass Kissen zwischen dem Brustkorb und dem Tisch angebracht werden. Dadurch streckt sich der Lumbalrücken gerade und liegt zugleich waagerecht, parallel zur Ebene des Films, was wichtig ist, um zu verhindern, dass sich der 5. Lendenwirbel



Abb. 4. (Fall 36.) Seitenprojektion. Diskus von L V bedeutend abgeflacht. Starke Randsklerose.

im Bilde schräg abzeichnet. Wenn man den Patienten in Seitenlage bringt, ist es auch von Wichtigkeit, dafür zu sorgen, dass die beiden Cristae ilei direkt übereinander, in die gleiche senkrechte Ebene gegen den Film kommen. Dann kommt auch die Oberfläche des 1. Sakralwirbels in eine senkrechte Ebene zu dem Film zu liegen, denn das Sakrum hängt fest mit den Ilei zusammen und bewegt sich mit ihnen. Mit Hilfe der unter die Unterextremitäten des Patienten gelegten Kissen lässt sich diese Korrektion leicht ausführen (Williams). Die Zentrierung im lumbosakralen Seitenbild ist ebenfalls wichtig. Um ein richtiges Bild von dem Lumbosakralraum zu erhalten, muss der Zentralstrahl gerade durch ihn hindurch geführt werden. Der Zentrierungspunkt liegt ungefähr 5 cm abwärts von der Crista iliaca und 10 cm von der Spina il. ant. superior nach hinten, und diesen Punkt bezeichnen wir beim Hinlegen des Patienten mit Rotstift. Diese genaue Placierung für die Seitenprojektion ist von Wichtigkeit, denn mit ihrer Hilfe bekommt man ein zuverlässiges Bild von dem Zustand des Diskus von L V, dessen Abflachung bei der genannten Projektion schön hervortritt. (Abb. 4.)

(Fall 36.) (Abb. 4.) 50jährige Haushälterin. 20 Jahre lang spontane Anfälle von Kreuzschmerz. Vor 7 Monaten begannen 4 Wochen anhaltende Schmerzen. Jetzt 3 Tage unausgesetzt Schmerzen im Kreuz, so dass die Patientin anfangs nicht vom Bett aufstehen konnte. Beugung des Lumbalrückens nach vorn durch die Schmerzen in der Lumbosakralgegend erschwert. Weder Klopf- noch Druckempfindlichkeit. SR 12/29. (Pat. teilt mit, sie habe sich vor der letzten Rückenschmerzattacke »erkältet».) Röntg.: Lumballordose korrigiert. Lumbosakralwinkel 134°. Diskus von L V bedeutend abgeflacht. Starke Randsklerose in den Rändern des Wirbels, die an den Diskus von L V und S I grenzen. Schnabelförmige Osteo-

phyten an den Vorderrändern derselben Wirbel. In der Gegend der Lumbosakralgelenke in den Processus articulares Atrophie und Sklerose.

Im Krankenhaus des Finnischen Roten Kreuzes haben wir bei Röntgenaufnahmen der Lumbosakralgegend die obenerwähnte von WILLIAMS und WIGBY empfohlene Technik für Seitenbilder angewandt. Als andere Projektion benutzen wir die ventrodorsale Aufnahme mit senkrechten Strahlen, wobei die Lumballordose durch Biegung der Knie und der Hüftgelenke korrigiert wird. Als weitere Projektionen werden BÁRSONYS »Einblicksaufnahme» und DITTMARS Schrägprojektion herangezogen. Die in vorliegender Untersuchung mitgeteilten Röntgenogramme sind mit Hilfe der genannten Projektionen aufgenommen.

Die Bedeutung stereoskopischer Aufnahmen bei der röntgenologischen Untersuchung des Lumbosakralrückens wird von mehreren Forschern (MEYER, SAMUEL, ELLMER, MEYER-BURGDORFF u. a.) hervorgehoben. MEYER-BURGDORFF betrachtet sie als unentbehrlich für alle, denen Routine in der Beurteilung von Lumbosakralbildern fehlt. GÜNZ stellt die Bedeutung der Stereobilder nicht in Abrede, meint aber, dass man auch von dieser Methode nicht zuviel erwarten dürfe. Zwar werde das plastische Sehen des Röntgenbildes erleichtert, und die einander schneidenden Linien könnten bequemer auseinandergehalten werden, aber auch mit dieser Methode komme nicht alles zum Vorschein, und Irrtümer seien bei diesem wie bei anderen Verfahren nicht ausgeschlossen. Über die besondere Eignung der Stereobilder für Lumbosakraluntersuchungen können wir uns nicht äussern, denn wir haben sie bei unseren Studien nicht verwendet. Ein Umstand, der die regelmässige Benutzung der Stereountersuchung verhindert, besteht in der Kostspieligkeit der Methode; wenigstens verhält es sich so in einem Land und an einem Krankenhaus, wo auch die finanzielle Seite der Röntgenuntersuchung berücksichtigt werden muss.

4. Der Lumbosakralwinkel und seine eventuelle ätiologische Bedeutung

Seitdem WHITEMAN 1924 als besonderes Krankheitsbild 5 Fälle veröffentlicht hat, in denen der Lumbosakralwinkel kleiner als in der Norm gefunden wurde, ein Zustand, den er als Praespondylolisthesis bezeichnete, begann sich ein allgemeines Interesse für den Lumbosakralwinkel zu regen. Man wollte die Beziehung der Kreuzschmerzfälle zur Grösse dieses Winkels aufklären. Die Theorie WHITEMANS lief darauf hinaus, dass ein reduzierter Lumbosakralwinkel als ein für Spondylolisthese prädisponierender Zustand aufzufassen sei. Der Name Praespondylolisthesis begegnete sofort heftiger Opposition, er wurde als inkorrekt betrachtet. Weniger wahrscheinlich ist, dass ein solcher verkleinerter Lumbosakralwinkel die Ursache zur Entstehung einer Olisthese sein könnte, weshalb der Name kaum als gelungen angesehen werden kann. SCHERB hat auf die Zunahme der Neigung der Sakralfläche

Abb. 5. Sacrum acutum.

Abb. 6. Sacrum arcuatum.

bei erhöhter Lordose im Verhältnis zur horizontalen Fläche aufmerksam gemacht. Diese Stellungsnomalie des Kreuzbeins, die Praespondylolithesis WHITEMANS, bezeichnet SCHERB als Sacrum acutum und Sacrum arcuatum. Das Sacrum acutum ist ein Spitzkreuz, bei dem das wenig gekrümmte oder gerade Kreuzbein mehr als gewöhnlich so gebogen ist, dass der Lumbosakralwinkel kleiner wird. (Abb. 5.)

Bei dem Sacrum arcuatum ist die Krümmung des Kreuzbeins gesteigert. (Abb. 6.) Nach SCHERB prädisponieren derartige Stellungsanomalien für Kreuzschmerz, denn wegen der statischen Störungen wird die grössere Belastung alsdann den Lumbosakralgelenken zuteil.

Vergleicht man die Ergebnisse, die verschiedene Forscher bei ihren Lumbosakralwinkelmessungen anführen, so ist man von den starken Divergenzen überrascht. Dieses »Lumbosakralchaos» erklärt sich daraus, dass die Forscher ganz verschiedene Winkel angegeben, aber mit dem gleichen Namen: Lumbosakralwinkel, »Sacrovertebral angle», bezeichnet haben. Auch keinerlei Rassenunterschiede vermögen so grosse Differenzen wie 109—155° zu erklären.

VAN LACKUM misst den Winkel, den die vertikale Linie mit der Zentrallinie der zwei obersten Sakralsegmente bildet, und findet als »Sacrovertebral angle» 109°. ROBINSON, GRIMM und BERRY vermuten, die Ursache des Kreuzschmerzes könne auf einem verkleinerten Lumbosakralwinkel beruhen. Andererseits geben sie allerdings zu, dass Fälle vorkommen können, in denen der Winkel unter der von ihnen gefundenen Norm liegt, ohne dass Beschwerden vorhanden wären.

ROBINSON und GRIMM führen die Winkelmessung ganz anders aus. Der untere Teil der Wirbelsäule ist im medianen Abschnitt sagittal gespalten. In der so erhaltenen Schnittfläche ist die Längsachse des letzten Lendenwirbels und des ersten Sakralwirbels bestimmt. Der von ihnen so genannte »Sacrovertebral angle» ist der nach hinten offene Winkel, den die genannten Achsen der Wirbel miteinander bilden, indem sie einander schneiden. An zersägten Wirbelsäulen fanden sie die Werte 132—168°. Auf Röntgenbildern massen sie den entsprechenden Winkel und erhielten dabei als Resultat 128—160°. Als Mittelwert aller Messungen stellten sie 135° fest. Die Messungstechnik weicht also bei ihnen und bei VAN LACKUM stark ab, so dass die von ihnen allen gefundenen Werte nicht untereinander vergleichbar sind. MITCHELL, der nach ROBINSON und GRIMM mass, erhielt den Mittelwert 138° (bei Männern 140° und bei Frauen 137°). WYNEN, der laut Angabe den von den Achsen gebildeten Winkel gemessen hat, teilt als Normalwert 135° mit, während die Grenzwerte 115 und 160° betrugen.

Im Schrifttum findet man unter dem Namen Lumbosakralwinkel auch den Winkel angeführt, den die durch die Vorderfläche des 5. Lumbalwirbels und des 1. Sakralwirbels laufenden Tangenten beim Schneiden bilden. Nach JUNGHANNS sollte dieser Winkel Promontorium-Winkel und nur derjenige, den die Achsen der Wirbel miteinander bilden, Lumbosakralwinkel genannt werden. Der Unterschied zwischen diesen beiden Winkeln ist nicht gross, wie u. a. SCHMORL und JUNGHANNS gezeigt haben. BRAUS findet bei seinen Messungen als Grenzwerte 120 und 135°, aber diese Werte können nicht mit dem Lumbosakralwinkel anderer Forscher verglichen werden, denn der von BRAUS gemessene Winkel ist der von JUNGHANNS Promontorium-Winkel getaufte Winkel. Als Mittelwert dieses Winkels haben SCHMORL und JUNGHANNS 129° festgestellt. Die Grösse des Lumbosakralwinkels liegt nach ihren Untersuchungen zwischen 123 und 164°, wonach sich als Mittelwert 143° ergibt. Die Differenz in der Grösse dieser Winkel beläuft sich nach ihnen auf 14°.

Die Messungen FRIBERGS beziehen sich auf seine Untersuchungen in Fällen von Spondylolisthese und -lyse, und zwar fand er bei Männern in den Fällen von Olisthese als Mittelwert des Lumbosakralwinkels 150° (135—170°). Bei den Frauen war die entsprechende Zahl 156° (137—180°). Die Spondylolysefälle andererseits gaben folgende Werte: Männer 142° (132—150°) und Frauen 154° (144—166°). FRIBERG ist der Ansicht, dass die Grösse des Lumbosakralwinkels bei Erwachsenen nicht wesentlich vom Grad der Verschiebung abhängig ist.

Ich habe in 354 Fällen auf den Röntgenogrammen sowohl den Lumbosakral- als den Promontorium-Winkel gemessen. Meine Messungen führte ich so aus, dass ich in dem auf dem Lichtschrank liegenden Röntgenbild mit einem spitzen Fettstift jede äusserste Ecke des 5. Lumbalwirbels durch einen kleinen Punkt bezeichnete. Mit Hilfe eines Millimetermasses bestimmte ich den Punkt auf der Ober- und Unterfläche des Wirbels, der genau gleich weit von beiden Ecken entfernt lag; dieser Punkt kommt also auf die Achse des Wirbels zu liegen. Durch diese korrespondierenden Punkte zog ich eine der Achse des Wirbels entsprechende Linie. Auf dieselbe Weise bestimmte ich auch die Achse des 1. Sakralwirbels. Den so entstandenen, nach hin-

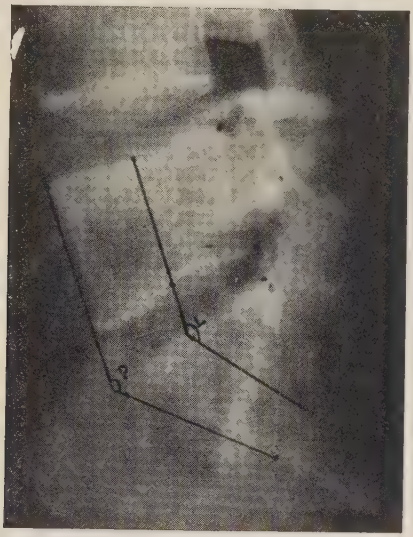

Abb. 7. Der Lumbosakral- und Promontorium-Winkel.

ten offenen Winkel, den die Achsen beim Schneiden miteinander bilden, mass ich mit dem Goniometer als den Lumbosakralwinkel. Den Promontorium-Winkel stellte ich so fest, dass ich durch die vorher gefundenen Hilfspunkte auf der Vorderseite der Wirbel Tangenten zog und den auf diese Weise zustande gekommenen, nach hinten offenen Winkel mass (Abb. 7). Bei diesem Verfahren bin ich zu folgenden Ergebnissen gelangt:

Lumbosakralwinkel: Bei Männern Grenzwerte 118 und 160°, Mittelwert 137,9°. Bei Frauen sind die Grenzwerte 117 und 172°, der Mittelwert 139,3°. Aus sämtlichen Messungen erhielt ich als Mittelwert 138,4°.

Promontorium-Winkel: Durchschnittlich 11,7° grösser als der Lumbosakralwinkel.

Natürlich lassen sich Messungen im Röntgenogramm nicht so exakt ausführen wie an anatomischen Präparaten, denn die in der Vorderecke des 5. Lenden- wie des

1. Sakralwirbels besonders bei älteren Leuten vorkommenden spondylotischen, im Röntgenbild schnabelförmigen Osteophyten erschweren einigermassen die genaue Bestimmung der Vorderecke. Der Fehler wird aber doch so unwesentlich sein, dass sein Einfluss auf den Mittelwert namentlich bei Serienmessungen verschwindend klein ist. Bei meinen eigenen Messungen habe ich die Fälle, in denen grössere spondylotische Veränderungen bestanden, beiseite gelassen, um die erwähnte Fehlermöglichkeit tunlichst zu eliminieren.

In 104 Fällen, in denen allen im Seitenbild eine deutliche Abflachung des Diskus zwischen dem 5. Lumbal- und dem 1. Sakralwirbel zu erkennen war, betrug der Mittelwert 142,1°, mit den Grenzwerten 122 und 168°. Bei den Frauen, 53 an der Zahl, war der Mittelwert ein wenig kleiner (140,3°), mit den Grenzwerten 117 und 158°. Das durchschnittliche Alter war bei den Männern 38,6, bei den Frauen genau 40 Jahre.

Sieht man die Seitenbilder dieser 104 Fälle durch, so findet man in ihnen als gemeinsamen Zug, dass der Diskus von L V, der im gesunden Rücken, mit der Basis nach vorn und der Spitze nach hinten auf den Rückenmarkskanal zu, deutlich keilförmig erscheint, seine charakteristische Keilform zum grossen Teil verloren hat und mehr platt, gleichdick ist. In mehreren Bildern bemerkt man einen prävertebralen, nach vorn gerichteten weichen Schatten, den Vorderrand des Diskus, der sich vorgewölbt hat.

Dieses Kleinerwerden oder Verschwinden der Keilform bei den Abflachungen des Diskus von L IV stellt offenbar die Ursache zu der Vergrösserung des Lumbosakralwinkels dar, der also um 2,8° grösser als der von mir gefundene »normale» Wert 138,4° war. Der Unterschied ist mithin nicht erheblich, aber doch bei den Messungen deutlich wahrnehmbar.

Zum Vergleich gebe ich in der folgenden Zusammenstellung die Mittelwerte der Lumbosakralwinkel nach einigen Forschern:

Robinson-Grimm	135°
Mitchell	138°
Wynen	135°
Schmorl-Junghanns	143°
Lassila	138,4°.

Die ätiologische Bedeutung der Grösse des Lumbosakralwinkels in der Genese des Kreuzschmerzes ist meines Erachtens gering einzuschätzen. In Fällen, in denen die präsakrale Zwischenwirbelscheibe abgeflacht ist, findet man einen etwas vergrösserten Lumbosakralwinkel. Obwohl der Unterschied klein ist, ist diese seine unbedeutende Vergrösserung doch mitzuberücksichtigen, wenn man eine Synthese der röntgenologischen Befunde eines Falles vornimmt.

5. Die lumbosakrale Osteochondrose

a. Der normale Bau der Zwischenwirbelscheibe

Schmorl machte in seinen umfassenden und gründlichen Wirbelsäulenstudien auf die grosse Bedeutung der intervertebralen Disken für die Form und Funktion der Wirbelsäule aufmerksam. In früheren Zeiten war das Interesse an der Zwischenwirbelscheibe, an den pathologischen Veränderungen derselben, sehr beschränkt gewesen. Nach Schmorls Zeiten haben mehrere Forscher — ich nenne Junghanns und Hildebrandt — ausgedehnte Untersuchungen angestellt und die Kenntnis der Diskuspathologie einen grossen Schritt weitergebracht.

Die normale Zwischenwirbelscheibe setzt sich aus drei Teilen zusammen. Zuäusserst befindet sich die Knorpelendplatte, die wie eine Kapsel von oben und unten die übrigen Teile des Diskus, den Annulus fibrosus und den Nucleus pulposus, in sich schliesst. Die aus hyalinem Knorpel bestehende Knorpelendplatte bildet den äussersten, an den Wirbel grenzenden Teil, der fest mit der Endplatte des Wirbels verlötet ist. Sie erstreckt sich nicht ganz bis zum Rande des Wirbels, sondern endigt am Innenrand der knöchernen »Randleiste». Der Annulus fibrosus oder lamellosus, der den peripheren Teil des Diskus bildet, ist aus lamellär, konzentrisch angeordneten Bindegewebsfasern aufgebaut, die wie Zwiebelblätter übereinandergeschichtet sind. Die nach verschiedenen Seiten laufenden Spannfasern (Schmorl) vereinigen diese Lamellen miteinander. Vorn und seitwärts in der Peripherie sind die Fasern in den Lamellen fest und verwandeln sich auf der Hinterfläche in ein lockreres, von feinen Fasern gebildetes Knäuel. Aus den Fasern am Rande entsteht der von Schmorl so genannte Randleistenannulus, dessen Fasern durch die knöcherne Randleiste des Wirbels laufen und sich daran anheften. Diese Scharpeyschen Fasern sind besonders fest und zäh. Nach der Mitte zu verschwindet nach und nach die konzentrische Struktur, indem verzweigte Fortsätze auftreten, die die Höhle im Zentrum der Zwischenwirbelscheibe ausfüllen. Nach Schmorl setzt sich der Annulus fibrosus im Zentrum ohne scharfe Grenze zum Nucleus pulposus fort, der von einem aus feinen Fasern bestehenden Faserkonglomerat gebildet ist, in dem Bindegewebs-, Knorpelgewebs- und embryonale Chordazellen anzutreffen sind. Der Nucleus pulposus ist ein sehr elastisches Faserknäuel, das in einer synoviahaltigen, als Luschkas Gelenkhöhle bezeichneten Höhle liegt, die Schmorl röntgenologisch durch Einspritzung von Farbstoff zum Vorschein gebracht hat. Von der Höhle läuft nach hinten ein blind endender Rezess. Luschkas Höhle ist als eine rudimentäre Gelenkhöhle betrachtet worden. Entwicklungsgeschichtlich wird der Nucleus pulposus als ein Rest der embryonalen Chorda dorsalis aufgefasst, was die darin zu konstatierenden Chordazellen bestätigen. Der Diskus bildet gewissermassen ein Gelenk, in dem der Nucleus pulposus der Gelenkhöhle, die knorpeligen Endplatten dem Gelenkknorpel und das Gewebe des Annulus fibrosus der Gelenkkapsel und den Gelenkbändern entsprechen.

Der Discus intervertebralis besitzt einen starken inneren Turgor, durch den er wie ein elastischer Puffer zwischen zwei Wirbeln funktioniert. Mit den Bewegungen der Wirbelsäule zieht sich der Diskus zusammen oder baucht sich vor, jenachdem wie ihn eine äussere Kraft trifft. Der elastische Bau des Nucleus pulposus wird deutlich ersichtlich, wenn man den Discus intervertebralis durchschneidet, wobei man auf der Schnittfläche sieht, wie das Nucleusgewebe und der zunächst liegende Teil des Annulus fibrosus sich stark aus der Schnittfläche hervorwölben. Bei den Bewegungen der Wirbelsäule bilden der Turgor des Nucleus pulposus und der feste, elastische Annulus fibrosus einen federnden Widerstand, ein elastisches System, das die Wirbelsäule in dynamischem Gleichgewicht erhält (Schrader). Der Wassergehalt der Zwischenwirbelscheibe ist recht gross, aber er nimmt mit dem Alter ab, nach den Untersuchungen von Püschel im Nucleus verhältnismässig mehr als im Annulus fibrosus, in dem der Wassergehalt nach dem 30. Lebensjahr ziemlich konstant bleibt, während der des Nucleus dauernd sinkt.

b. Die degenerativen Veränderungen der Zwischenwirbelscheibe

Das Gewebe der Zwischenwirbelscheibe ist sehr wenig regenerationsfähig (MÜLLER), was zusammen mit der Abnahme des Wassergehaltes eine wichtige Rolle beim Entstehen der Diskusdegeneration spielt. Die grosse mechanische Belastung, der der Diskus ausgesetzt wird, ist ihrerseits auch eine Ursache zu den oft schon in relativ jungem Alter feststellbaren degenerativen Veränderungen in der Zwischenwirbelscheibe. Das 30. Lebensjahr ist die Grenze, bei der nach SCHMORL degenerative Diskusveränderungen zu beobachten sind. Die Kurve der Degenerationsfrequenz steigt mit zunehmendem Alter steil an, und nach demselben Forscher sollen am Ende des 50. Jahres praktisch in allen Disken degenerative Veränderungen auftreten, so dass diese bei alten Leuten eigentlich als physiologisch gelten können. Bei schwer Arbeitenden würde die Frequenz besonders gross sein. Die durch den degenerativen Prozess hervorgerufenen Veränderungen äussern sich am wesentlichsten in der Abnahme des Wassergehaltes im Diskus, was in einem der von mir untersuchten Disken deutlich zum Vorschein kommt (Abb. 8). Es handelte sich um einen 29jährigen Arbeiter, der an Carcinoma ventriculi gestorben war. Die lumbalen Zwischenwirbelscheiben waren sämtlich — die letzte, präsakrale ausgenommen — von normaler Höhe und zeigten eine typische Schnittfläche mit vorgebuchtetem Gewebe. Farbe klar, wie die des gesunden Diskus. Der bedeutend abgeflachte präsakrale Diskus war auf der Schnittfläche trocken, spröde, bräunlich. Im Diskusgewebe sind deutlich nach verschiedenen Richtungen laufende Risse mit Höhlenbildungen zu sehen. Die Veränderungen waren ganz ähnlich wie in den degenerierten Disken alter Menschen.

Als durchgehendes Merkmal der durch den degenerativen Prozess hervorgerufenen Veränderungen in der Zwischenwirbelscheibe ergibt sich, dass das Gewebe eintrocknet, d. h. unelastisch und spröde wird.

Im Querschnitt des degenerierten Diskus ist keine Vorbuchtung der feuchten elastischen Gewebe, wie man sie im gesunden Diskus konstatiert, zu bemerken, sondern die Schnittfläche ist trocken und brüchig und enthält Risse und Höhlenbildungen, die eine sehr wechselnde Form und Grösse zeigen. (Abb. 8.) Die klare Farbe des gesunden Diskus ist bräunlich geworden, woraufhin der Zustand als braune Degeneration bezeichnet worden ist. Die Atrophie im Diskus bewirkt, dass er sich abflacht. Die Randfasern des Annulus lamellosus, die infolge ihrer Zähigkeit lange frei von Zerreissungen bleiben können, helfen dazu, dass der Diskus seine Form behält, so dass er, von der Oberfläche betrachtet, normal aussehen kann, obgleich man darin im Querschnitt sogar in beträchtlicher Menge degenerative Veränderungen feststellen kann. Wo der elastische Widerstand der Randfasern versagt, erkennt man, wie sich der Diskus über die Ränder der Wirbelkörper vorbuchtet, wobei er sich abflacht und die Wirbel sich einander nähern. Alsdann findet man als reaktive Erscheinung Veränderungen in den Rändern der Wirbel, was in einem erhöhten Kalkgehalt zum Ausdruck kommt.



Abb. 8 a. Die Horizontalschnittfläche einer halbierten degenerierten lumbosakralen Zwischenwirbelscheibe eines 29jährigen Mannes. Zerreissungen und Höhlenbildungen im Nucleus-Gebiet. Im Faserringe auch beginnende Höhlenbildungen.



Abb. 8 b. Dieselbe Zwischenwirbelscheibe im Querschnitt. Die Höhlenbildungen im Nucleus-Gebiet und im Faserringe kommen deutlich zum Vorschein.

Bei den Obduktionen habe ich makroskopisch die lumbosakrale Zwischenwirbelscheibe von 18 Leichen, die sämtlich über 29 Jahre alt waren, untersucht und konnte dabei feststellen, dass im allgemeinen bei über 50jährigen in geringerer oder grösserer Menge degenerative Diskusveränderungen in Form von Farbveränderungen, Herabsetzung des Turgors und Spalten- und Höhlenbildungen in der Zwischenwirbelscheibe zu konstatieren waren. Der jüngste Fall, bei dem ich weit fortgeschrittene degenerative Veränderungen fand, ist der obenerwähnte 29jährige Mann, bei dem ausser den degenerativen Diskusveränderungen deutlich ein erhöhter Kalkgehalt auf der Unterfläche des an den degenerierten Diskus grenzenden 5. Lendenwirbels und auf der Oberfläche des 1. Sakralwirbels in Form von Randsklerose zu erkennen war.

c. Die Osteochondrose und die unmittelbaren röntgenologisch sichtbaren Folgen der Diskusdegeneration

Die degenerativen Veränderungen in den Zwischenwirbelscheiben sind von mehreren Forschern (Schmorl, Junghanns u. a.) untersucht worden. Im Zusammenhang mit der Diskusdegeneration hat man, wie erwähnt, Veränderungen grösseren oder geringeren Umfangs in den Knorpelendplatten und dem daran grenzenden Teil der Wirbelspongiosa gefunden. Diese Veränderungen werden von Bársony, Lange und Hildebrandt als ein Krankheitsbild sui generis aufgefasst, das sie Osteochondrose nennen.

Die bei der Diskusdegeneration auftretenden Risse im Annulus fibrosus verlaufen stark variierend nach verschiedenen Richtungen und unter verschiedenen For-

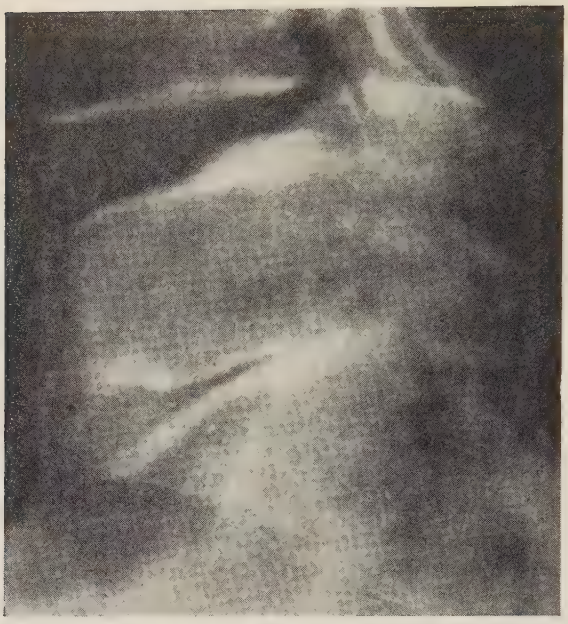

Abb. 9. Der degenerierte Diskus buchtet sich über die Ränder des Wirbelkörpers vor.

men, sie erstrecken sich bis zum Nucleus pulposus, setzen sich darin fort und schädigen dadurch auch das Gewebe des Nucleus selbst. Dabei dringen aus dem Nucleus Flüssigkeit und Gewebsstücke in den Annulus fibrosus im Sinne der Osteochondritis dissecans. Der Nucleus verliert seinen Turgor und dadurch seine für die Funktion der Wirbelsäule wichtige Elastizität und wird trocken und spröde. Der ganze Diskus verliert seine Festigkeit und flacht sich ab.

Mit dem Schwund der Festigkeit des Diskus wird das Verhältnis der beiderseits dieser (osteochondrotischen) Zwischenwirbelscheibe befindlichen Wirbelkörper ein anderes. Es tritt zwischen ihnen eine abnorme Beweglichkeit ein. Das Ligamentum longitulinale ant. lockert sich bei dem Diskus, dieser buchtet sich gewissermassen über die Rände des Wirbelkörpers vor und schiebt das Ligamentum faltenförmig nach aussen, was auch röntgenologisch sichtbar wird. (Abb. 9.)

(Fall 38.) (Abb. 10.) 72jährige verheiratete Frau. Fiel vor 1 Monat gegen das rechte Knie und von da auf die rechte Seite. Ein paar Tage später Schmerzen in rechtem Knie, rechter Hüfte und Kreuz. Flexionsbewegungen des Lumbalrückens normal. Klopfempfindlichkeit im unteren Teil des Lumbalrückens. SR 11/27. Röntg.: Krümmung des Lumbalrückens regelmässig. Lumbosakralwinkel 143°. Der Diskus von L V ist bedeutend abgeflacht und buchtet sich über die Ränder des Wirbelkörpers vor. Randsklerose in L V und S I. Eine Schrägaufnahme wurde nicht gemacht, aber man sieht im Frontalbild in der Gegend der Lumbosakralgelenke in den Processus articulares Sklerose und Atrophie. Unterrand des Processus spinosus von L III und Oberrand von L IV einander genähert, an der Berührungsstelle Sklerose.

Während der Diskus seinen Turgor verliert, verschwindet seine federnde Pufferwirkung und nimmt der Wirbelkörper ohne die Dämpfung, die der gesunde Diskus ausübt, die Stösse auf. Als Reaktion auf diesen Reiz entsteht ein sklerosierender Prozess in der Spongiosa an der Grenze der Deckplatte, was auf dem Röntgenbild in Form einer Randverdichtung hervortritt. Im weiteren Verlauf des Prozesses ruft der Reiz, nachdem der Turgor des Diskus allmählich ganz verschwunden ist, einen kompakten Kalksaum längs der Deckplatte hervor. Spondylotische Randosteophyten entstehen im Gefolge des osteochondrotischen Prozesses nicht, wie in Verbindung mit dem Krankheitsbild der Spondylosis deformans, die hinsichtlich ihrer Genese von dem osteochondrotischen Prozess getrennt gehalten werden muss. Beiden ist allerdings die primäre Störung im Diskus gemeinsam.

Nach Schmorl liegt die Ursache zur Entstehung der spondylotischen Randosteophyten in den Rissen im Randleistenannulus und besonders in den Fasern, die sich an die knöcherne Randlamelle anheften. Die Folge ist eine Auswärtspressung des Faserringes über die Ränder der Wirbelkörper, was seinerseits eine Spannung und Reizung im Rand des Wirbels an der Insertionsstelle des vorderen Ligamentes oberhalb der knöchernen Lamelle verursacht. Infolge des so entstandenen Reizes beginnt dabei als reaktiver Prozess ein osteophytäres Wachstum an der Reizstelle bei der Insertion des Ligamentes oberhalb des Wirbelrandes einzusetzen. Voraussetzung für das Entstehen einer derartigen Spannung ist, dass der Turgor des Diskus noch hinreichend gross ist, denn der seines Turgors beraubte, stark degenerierte und osteochondrotisch veränderte Diskus vermag keinen solchen periostalen Reiz mehr auszulösen, der zur Entstehung reaktiver Randosteophyten führen könnte. Die im Zusammenhang mit der Osteochondrose feststellbaren spondylotischen Randosteophyten sind wahrscheinlich infolge eines früher entwickelten spondylotischen Prozesses zustande gekommen. Aber zum Krankheitsbild der Osteochondrose an sich gehören solche Veränderungen nicht wesentlich.

Die degenerativen Veränderungen in der zum Diskus gehörenden Knorpelendplatte führen, wenn das Gewebe des Annulus fibrosus und des Nucleus pulposus noch ungeschädigt ist, zur Bildung von Knorpelknötchen, deren klinische Bedeutung noch nicht befriedigend aufgeklärt werden konnte. — Die leichteren degenerativen Veränderungen im Diskus, wie Farbveränderungen und Trockenheit des Gewebes sowie gelinde Faserrupturen, unterscheidet Hildebrandt von den bei der Osteochondrose vorkommenden schweren degenerativen Veränderungen, bei denen die Zerreissungen im Annulus und Nucleus ausgedehnt sind und Rupturhöhlen zeigen und direkter Gewebsverlust sowie eventuell Verkalkungs- und Verknöcherungsprozesse in der Zwischenwirbelscheibe zu konstatieren sind, was nach ihm alles wesentlich zu dem typischen pathologisch-anatomischen Bild der Osteochondrose gehört.

Röntgenologisch ist es ausserordentlich fesselnd, aufzuklären, was wir von all den Veränderungen im Diskus auf dem Röntgenfilm registrieren können. Vom Diskus selbst können wir wegen der Röntgenstrahlen durchlassenden Eigenschaft seiner Gewebe kein einen Schatten gebendes positives Bild gewinnen, sondern auf seinen Zustand, seine Form und Grösse müssen Schlüsse aus dem Bild gezogen werden, das die zunächst an den Diskus grenzenden kalkhaltigen, einen Schatten gebenden Teile, also die Wirbelkörper, liefern. Die Abflachung des Diskus erkennen wir im Bilde daran, dass die Wirbelkörper näher beieinander erscheinen, als sie nor-

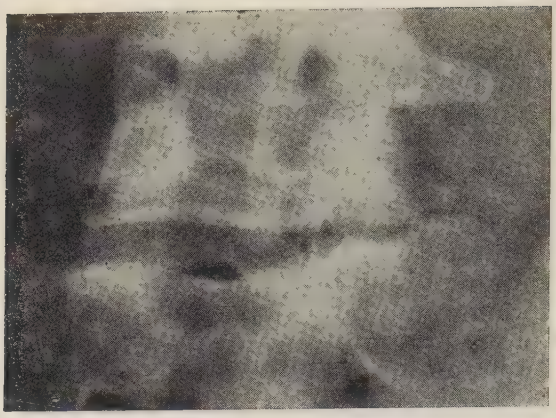

Abb. 10. Fall 43. Diskus von L V bedeutend abgeflacht. Starke Randsklerose. Corpus von L V schief.

malerweise liegen. Dies ist auf den im Diskus stattfindenden degenerativen Prozess zurückzuführen, durch den der Diskus seine Elastizität verloren und sich zusammengedrückt hat. (Selbstverständlich sind die Fälle auszuschliessen, in denen der Diskus infolge eines Entzündungsprozesses geschädigt ist. Die erste röntgenologisch feststellbare Veränderung z. B. bei Spondylitis tbc. ist eine Diskusabflachung ohne röntgenologisch nachweisliche Veränderungen im Wirbel selbst. Auch ein schweres Trauma, das den Diskus zertrümmert, tritt im Röntgenbild in einer Annäherung der Wirbelkörper aneinander in Erscheinung.)

Eigenes Material. Bei meinen Untersuchungen habe ich konstatiert, dass unter den 156 von mir geprüften Kreuzschmerzpatienten bei 104 eine röntgenologisch feststellbare Abflachung des Diskus von L V und gleichzeitig ein erhöhter Kalkgehalt der an den Diskus grenzenden Teile der Wirbelkörper zu bemerken war. Das durchschnittliche Alter dieser Patienten betrug 38,9 Jahre. Nur 6 dieser 104 Fälle wiesen ausserdem eine deutliche Abflachung auch an der Zwischenwirbelscheibe des 4. Lendenwirbels auf. (Das mittlere Alter dieser Fälle war 52 Jahre.) Nur bei einem war die Abflachung sowohl an der Zwischenwirbelscheibe von L V als auch an der von L III zu finden. Die meisten meiner Fälle vertreten ein durchschnittliches Alter von 30—40 Jahren. Von meinen sechs Fällen von Abflachung des Diskus von L IV war der jüngste 32, die anderen fünf über 46 Jahre alt. Der Fall, in dem ausser einer Degeneration des präsakralen Diskus auch eine Abflachung der Zwischenwirbelscheibe von L III angetroffen wurde, stand im Alter von 40 Jahren. Typische osteochondrotische Veränderungen sind in den Fällen 43 (Abb. 10), 49 (Abb. 11), 68 (Abb. 12) und 86 (Abb. 13) zu beobachten.

Früher sind die im Diskus vorkommenden degenerativen Veränderungen eng mit spondylotischen Prozessen verknüpft worden, obwohl sie wahrscheinlich auch in anderem Sinne, als gänzlich von der Spondylose getrennte Erscheinungen, von

a

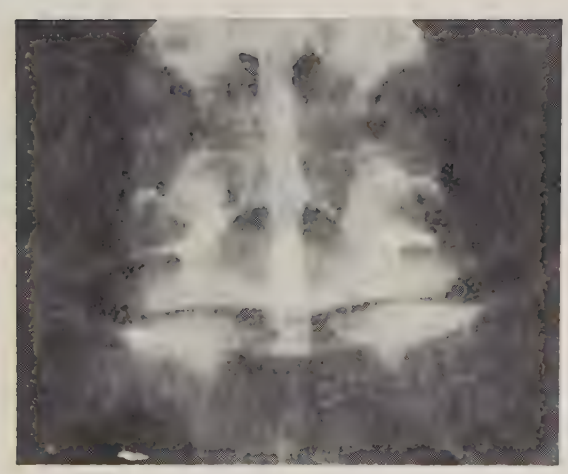

b

Abb. 11. a und b. Fall 49. Diskus von L V bedeutend abgeflacht. Starke Randsklerose. Corpus von L V nach hinten verschoben.

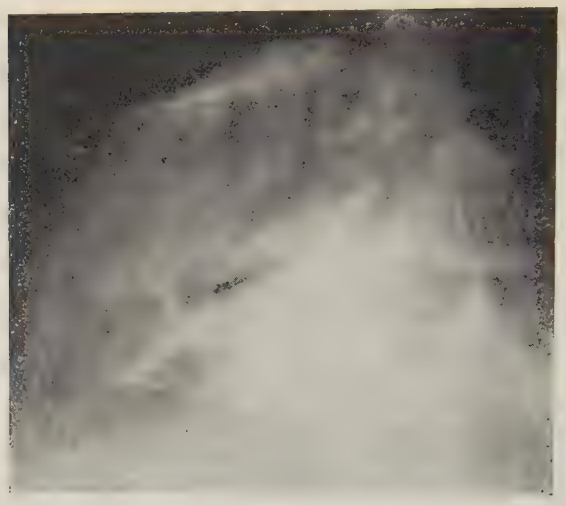

a.

b.

Abb. 12 a und b. Fall 68. Diskus von L V abgeflacht. Randsklerose. Corpus von L V mässig nach hinten verschoben.

Bedeutung sind. Die gründlichen Untersuchungen von HILDEBRANDT am Schmorlschen Institut mit Rücksicht auf die schweren osteochondrotischen degenerativen Zwischenwirbelscheibenveränderungen sind bemerkenswert. Nach diesen Untersuchungen sind osteochondrotische Veränderungen nicht in allen Teilen der Wirbelsäule im gleichen Verhältnis anzutreffen, sondern sie beschränken sich hauptsächlich auf den Lumbal- und den Halsrücken, die einer grösseren statischen Belastung ausgesetzt sind. In den Zwischenwirbelscheiben des Thorakalrückens sind die osteochon-

a.

b.

Abb. 13 a und b. Fall 86. Diskus von L V bedeutend abgeflacht. Starke Randsklerose. Gelenkspalten unregelmässig. Processus articulares verschärft.

drotischen Veränderungen verhältnismässig selten. Im untersten Teil des Halsrückens findet man sie relativ häufiger, aber am grössten ist die Frequenz doch in der präsakralen Zwischenwirbelscheibe. In den übrigen lumbalen Wirbelscheiben ist Osteochondrose bedeutend seltener zu konstatieren. Der Diskus von L IV folgt in der Frequenz der Zwischenwirbelscheibe von L V. HILDEBRANDT stellt in dem hier entliehenen Bild die Frequenz der schweren Diskusdegenerationen im Lumbalrücken

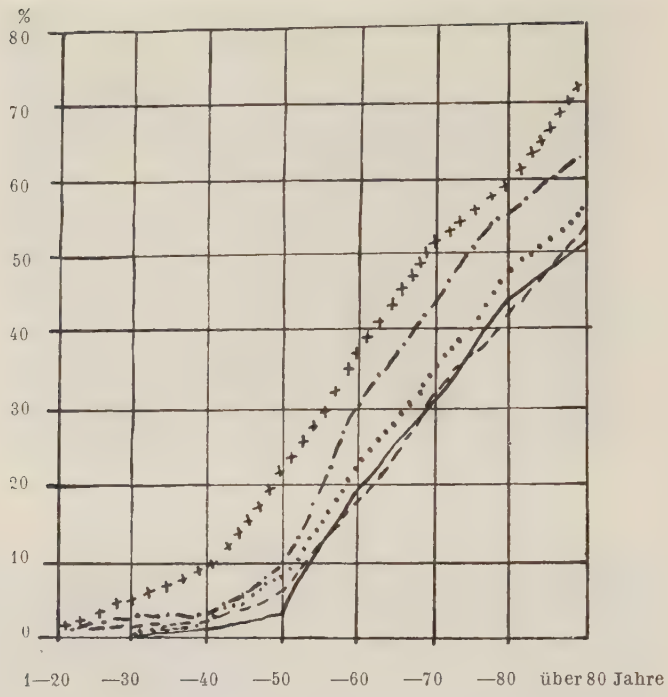

Abb. 14. Graphische Darstellung der Durchschnittswerte für die schweren Lendenbandscheibenveränderungen: ————1., — — — — 2., ... 3., —•—•—•—4., ×××××5. Lendenbandscheibe. (Hildebrandt)

graphisch dar. (Abb. 14.) Nach ihm kommen Diskusdegenerationen in der präsakralen Zwischenwirbelscheibe bei 30—40jährigen bedeutend zahlreicher als in den anderen Lumbaldisken vor. Die meisten meiner Fälle gehören auch dieser Altersklasse an, weshalb ich für mein Material zu demselben Ergebnis komme wie HILDEBRANDT bei seinen Untersuchungen.

Als Resultat der Degeneration erscheinen Verkalkungen, und die Verknöcherungsprozesse im Diskus sind als positiver Schatten in dem Spatium zwischen den Wirbeln zu sehen, das also dem Discus intervertebralis entspricht. MARDERSTEIG hat in einigen Fällen im Diskus Aufhellungen als Zeichen darin bestehender Höhlenbildungen festgestellt. Gewisse Veränderungen in den Rändern der Wirbel, vor allem die bei der Osteochondrose auftretende Verdichtung der Wirbelspongiosa, weisen bei dem abgeflachten Diskus auf die darin stattfindende Degeneration mit Schwund der Elastizität und Zerfallsprozessen hin. — Die Röntgenologie der Zwischenwirbelscheibe ist ein recht schwieriges Kapitel, das im Vergleich zu der grossen klinischen wie pathologisch-anatomischen Bedeutung des in Rede stehenden Prozesses relativ wenig studiert worden ist.

d. Die Wirbelverschiebung nach hinten als Folge der Osteochondrose

Wenn der Diskus degeneriert, wird der Zusammenhang zwischen den Wirbeln lockerer. Die Folge ist eine abnorme Beweglichkeit derselben. Sie können sich dann einigermassen gegeneinander verschieben. Eine Erscheinung, die in 9 meiner Fälle von Osteochondrose des Diskus von L V vorkommt, ist eine Verschiebung des 5. Lumbalwirbels nach hinten. In 7 Fällen ist diese Verschiebung sehr deutlich festzustellen, in 2 ist sie ganz unbedeutend, ja kaum zu erkennen. Im Röntgeno-

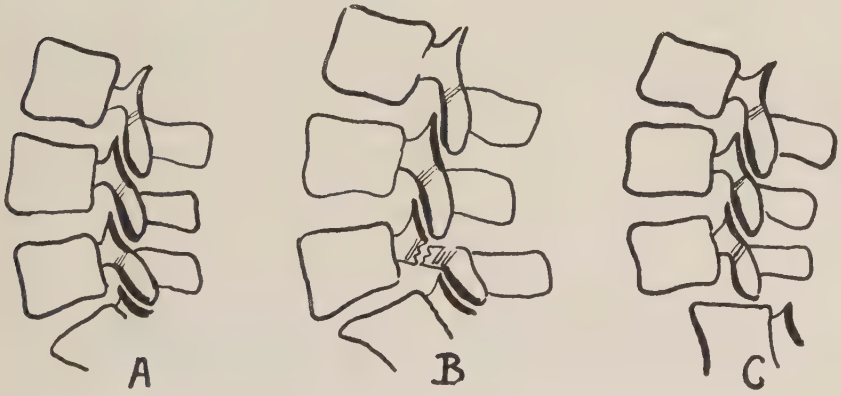

Abb. 15. (Halbschematische Pausen seitlicher Röntgenbilder der Lendenkreuzbeingegend.) A) Normale Lendenkreuzbeingegend. Gleiche Grösse des gestrichelten Zwischengelenkstückes an allen Wirbeln. B) Echte Spondylolisthese des 5. Lendenwirbels. Spalt im Zwischengelenkstück, das horizontalgestellt und verlängert ist. C) Luxation des 5. Lendenwirbels. Sein unterer Gelenkfortsatz sitzt der Basis des Kreuzbeins auf. Keinerlei Veränderungen in den Zwischengelenkstücken. (Nach Schmorl-Junghanns.)

gramm sieht man sie am deutlichsten, wenn man den Verlauf der hinteren Kontur des Wirbels verfolgt, wo man findet, dass sie eine Kerbe mit dem hinteren Rand des 1. Sakralwirbels bildet. An den Vorderrändern der Wirbel tritt diese Verschiebung nicht immer so deutlich hervor. Die hier oft vorhandenen spondylotischen randosteophytären Bildungen beeinträchtigen das Sichtbarwerden der Verschiebung. Dagegen kann man, wenn man die Hinterfläche des Wirbels betrachtet (die spondylotischen Veränderungen treten ja nie an den hinteren Rändern des Wirbels auf), auch eine kleine Verschiebung leicht erkennen, wenn man nur danach zu suchen versteht. Die Möglichkeit einer Fehlprojektion ist bei einer geringen Verschiebung immer in Betracht zu ziehen, und in einem unklaren Fall muss der erhobene Befund mittels eines neuen Seitenbildes kontrolliert werden.

Schmorl und Junghanns erklärten erstmals, dass die Wirbelverschiebung nach hinten als Folge der Diskusdegeneration feststellbar ist. Die Ligamente an den Arcus, die sehr fest und elastisch sind, verhindern, dass die Wirbel sich verschieben.

Ebenso stellt die gegenseitige Lage der Processus articulares in diesem Sinne ein Hindernis dar (vorausgesetzt, dass der interartikuläre Teil des Arcus intakt und ohne wahrnehmbare Spalte ist, eine Spondylolyse, die eine unbedingte Voraussetzung für die Entstehung einer Spondylolisthese ist). Bei einer Luxation springt der Processus articularis inferior des oberen Wirbels, der auf dem Processus articularis superior des unteren Wirbels, dorsalwärts von demselben, ruht, über dessen Spitze auf die ventrale Seite des Processus, wobei natürlich der Wirbelkörper nach vorn über den Rand des unteren Wirbels gedrängt wird. (Abb. 15.)

Wenn die intervertebrale Zwischenwirbelscheibe degeneriert und sich abflacht, zieht die Spannung der Ligamente den Processus articularis inferior des oberen Wirbels längs des Processus articularis superior des unteren Wirbels nach unten. Die Richtung der Gelenkflächen von vorn oben nach hinten unten erlaubt diese Verschiebung. Diese Bewegung hat zur Folge, dass das Corpus des oberen Wirbels nach hinten verschoben wird. Das sieht man deutlich in der schematischen Zeichnung nach GÜNTZ (Abb. 16).

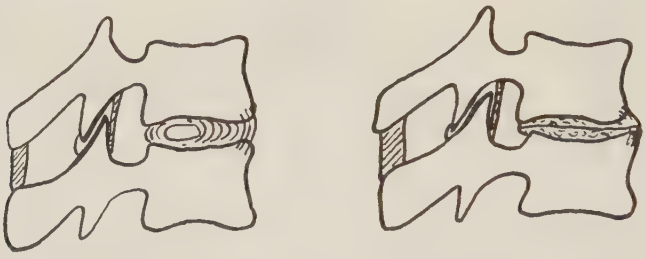

a. b.

Abb. 16. Schematische Darstellung der Wirbelverschiebung nach hinten. Die Richtung der Gelenkflächen lässt erkennen, warum es bei einer Rissbildung oder Zermürbung der Zwischenwirbelscheibe nur zu einer Verschiebung nach hinten kommen kann. a) Normale Stellung der Wirbel zueinander. b) durch Rissbildung in der Zwischenwirbelscheibe ist es zu einer Verschiebung des oberen Wirbels nach hinten gekommen. Das Zwischenwirbelloch wird in ventrodorsaler Richtung enger. (Nach GÜNTZ)

Die Verschiebung nach hinten ist in der Literatur als eine relativ seltene Erscheinung bezeichnet worden, jedenfalls sind nur wenig Beispiele davon veröffentlicht. Mir scheint, als sei die Verschiebung des Corpus von L V nicht ganz so selten anzutreffen, wie man im allgemeinen angenommen hat. In meinen Osteochondrosefällen habe ich nach meinem Befund über den Diskus von L V eine Verschiebung des 5. Wirbels nach hinten in über 6 % konstatiert. GÜNTZ bemerkt, ein solcher Befund sei bei dem 5. Lendenwirbel sehr selten, und führt den Fall von DE VEER unter gleichzeitiger Wiedergabe des von REISNER beobachteten Falles an. Am häufigsten wäre die Verschiebung nach hinten bei den obersten Lumbalwirbeln,

vor allem bei L I und L III festzustellen. In einem meiner Fälle liegt ausser Osteochondrose in dem Diskus von L V eine Verschiebung des Corpus von L IV nach hinten vor. Zugleich findet man eine bedeutende Abflachung des Diskus zwischen L IV und L V sowie eine intensive Randsklerose am Rande beider Wirbel. Das Foramen intervertebrale ist ventrodorsalwärts stark verschmälert.

Der betreffende Patient ist eine 64jährige Frau, die am Tage vor der Aufnahme ins Krankenhaus akut erkrankte und spontane ischiasartige heftige Schmerzen in beiden Unterextremitäten bekam. Einem Trauma war sie nicht ausgesetzt gewesen. Sie steht mit etwas gekrümmten Knien nach vorn geneigt. Der Lumbalrücken ist steif, brettförmig. Bei Flexion nach vorn ist er wie ein Block, und die Flexionsbewegung erfolgt in den Hüftgelenken. Irgendwelche Klopf- und Druckempfindlichkeit ist weder im Lumbalrücken noch im Kreuz zu konstatieren. Die Sehnenreflexe sind gesteigert. SR 8/22. Anamnestisch sind keine früheren Lumbagoanfälle verzeichnet.

In meinen eigenen Fällen konnte ich bei Kreuzschmerz des Lumbagotypus eine bedeutend abgeflachte präsakrale Zwischenwirbelscheibe feststellen, die röntgenologisch in einer Annäherung von L V an S I hervortrat. Zugleich beobachtet man eine erhöhte Sklerose in den den Diskus begrenzenden Rändern der Wirbel. Eine leichte Verschiebung des 5. Lumbalwirbels nach hinten lässt sich häufiger konstatieren, als im allgemeinen angenommen worden ist. Alle diese Veränderungen sind röntgenologisch deutlich nachweisbar.

6. Die osteoarthrotischen Veränderungen der kleinen lumbosakralen Wirbelgelenke

a. Anatomisches

Sämtliche anatomischen Lehrbücher behandeln die Gegend der Lumbosakralgelenke, die viel wichtiger ist, als man in früheren Zeiten geglaubt hat, auf ziemlich allgemeine Weise. Es ist keine Übertreibung, wenn man sagt, dass die Grundvoraussetzung für das Verständnis der Ätiologie und Pathologie der Lumbosakralläsionen in einer genauen Kenntnis der Anatomie und Mechanik dieser Gelenkregion besteht.

Zwischen dem letzten Lenden- und dem ersten Kreuzwirbel befinden sich drei Gelenke: die Wirbelkörper sind vermittels des Discus intervertebralis und die Arcus vermittels der beiderseits in den Processus articulares befindlichen Gelenke eingelenkt. Nach Braus hat man sich die Gelenkflächen der kleinen lumbalen Wirbelgelenke als Teile der Oberfläche eines Zylinders vorzustellen, dessen Achse hinter dem Rückenmarkskanal liegt. Sie sind bei aufrechter Haltung sagittalwärts gerichtet. Die auf der Innenfläche des Processus articularis inferior des oberen Wirbels gelegene konkave Gelenkfläche umgibt die auf der Aussenfläche des Processus articularis superior des unteren Wirbels befindliche konvexe Gelenkfläche. Braus betrachtet die kleinen Wirbelgelenke als das allerwichtigste Verbindungsglied zwischen zwei Nachbarwirbeln, und zwar hätten sie die Aufgabe, die Richtung und den Umfang der Bewegungen in dem betreffenden Abschnitt der Wirbelsäule zu

bestimmen. Nach ihm ist die Stabilisierung der Wirbelsäule nicht die hauptsächliche Aufgabe der kleinen Wirbelgelenke, wie DITTMAR auf Grund seiner Röntgenuntersuchungen meint. Die Wirbelkörper werden durch die kräftige keilförmige Fibrocartiolago intervertebralis sowie das Ligamentum longitudinale anterius und posterius miteinander verbunden. Eine Anzahl kräftige Ligamente vereinigen die Arcus miteinander und ebenso die Processus articulares. Ausserdem sind die Processus articulares von der Gelenkkapsel und der Synovialhaut umgeben, denselben Organen wie bei den grossen Gelenken des Körpers. Die Ligamenta interspinosa und supraspinosa zwischen den Processus spinosi sind in bezug auf ihre Struktur unbestimmt (MITCHELL), aber die Ligamenta subflava zwischen den Laminae sind kräftig und elastisch und enthalten reichlich elastische Fasern. Bei dem 5. Lendenwirbel haben sich an Stelle der gewöhnlichen intertransversalen Ligamente zwei besondere laterale lumbosakrale Ligamente gebildet. Beide breiten sich fächerförmig von der Unterfläche des Dornfortsatzes des letzten Lendenwirbels nach unten zu der Ala ossis sacri aus, wo sie sich in der Nähe des Sakroiliakalgelenks anheften. Das Ligamentum iliolumbale geht von dem letzten Processus transversus nach dem Innenrand der Crista ilei und inseriert sich da am Knochen. Das laterale Lumbosakral- und das Iliolumballigament sind gewöhnlich zusammen als der untere und obere Teil des Iliolumballigaments erklärt worden. Eine grosse Anzahl Muskeln, die in dieser wichtigen Gegend die Knochen miteinander verbinden, wirken durch ihren Tonus bei allen Bewegungen des Rumpfes und dessen verschiedenen Haltungen an der Stabilisierung dieser empfindlichen Region mit. Wenn der Muskeltonus aus der einen oder anderen Ursache gestört wird, erschwert sich die Stabilität, und damit ist ein Locus minoris resistentiae geschaffen, der für Kreuzschmerz prädisponiert. — Was den Anteil der Nerven an den Kreuzschmerzen anbelangt, sind manche Forscher der Meinung, dass er beachtenswert ist. Das lumbosakrale Nervenbündel, das von einem Teil der vorderen Fasern des 4. Lumbalnerven sowie allen Fasern des vorderen Astes des 5. Lumbalnerven gebildet wird, durchdringt den Vorderrand des Psoas maior nahe dem anterolateralen Teil des Lumbosakralgelenks und läuft dann über das Sakroiliakalgelenk zum Sakralplexus. Die Nerven ziehen so nahe an dem Lumbosakralgelenk hin, dass sie bei artikulärer und periartikulärer Anschwellung oder Exsudation oder im Zusammenhang mit arthrotischen Prozessen leicht affiziert werden. Jeder Nerv ist, während er durch den intervertebralen Kanal hindurchdringt, von einem venösen Plexus umgeben, und es ist möglich, dass die Kongestion in diesem Venenplexus eine Kompression auf den Nerven ausübt und dadurch Schmerzen hervorruft (EHRLICH, THOMA, SCHMORL, JUNGHANNS). Dies ist zum mindesten bezüglich des 5. Lumbalnerven denkbar, wenn man seine Lage und das relativ schmale Foramen intervertebrale, das er durchläuft, in Betracht zieht (MITCHELL). Manche anderen Forscher weisen die Möglichkeit der Nervenkompression und die von einer solchen herrührenden Kreuzschmerzen unbedingt ab.

Im Lumbalrücken finden die Bewegungen zwischen den Wirbeln um eine Achse statt, die durch die Nuclei pulposi läuft. Beim Vorwärtsbeugen des Körpers erfolgt die Bewegung also um den Nucleus pulposus. Die Bewegung in den kleinen Wirbelgelenken entspricht der Bewegung in jedem beliebigen Gelenk des Körpers. Ebenso verhält es sich beim Beugen des Körpers nach hinten. Bei seitlicher Flexion hinwieder geschieht die Verschiebung zwischen den Gelenkflächen wegen des besonderen Baues der Gelenke in vertikaler Richtung. Die grösste Beweglichkeit in seitlicher Richtung herrscht im untersten Teil des Lumbalrückens. Eine Rotationsbewegung zwischen den Lendenwirbeln um eine Achse, die senkrecht durch die Wirbelsäule geht, ist normalerweise kaum möglich (LANGE). Diese Bewegung würde voraussetzen, dass die Processus articulares auf der einen Seite auseinandergepresst und auf der entgegengesetzten Seite gegeneinandergedrückt würden, was eine Läsion der Gelenkfortsätze zur Folge hätte (BRAUS). Dagegen kann man bei pathologischen Zuständen sogar bedeutende Rotationen zwischen den Wirbeln finden. Die

Rolle der kleinen Wirbelgelenke bei den Bewegungen zwischen den Wirbeln ist bemerkenswert, und daher sind alle pathologischen Veränderungen, die sich in der Gegend der kleinen Wirbelgelenke entwickeln, für die Funktion des Lumbalrückens und bei den Störungen, die der Patient als Rückenschmerzen fühlt, von grosser Bedeutung.

b. Die röntgenologisch feststellbaren Veränderungen

Die kleinen lumbosakralen Wirbelgelenke liegen so tief versteckt und sind röntgenologisch so schwer zum Vorschein zu bringen, dass es erst den Forschern neuerer Zeit dank der verbesserten technischen Möglichkeiten gelungen ist, Licht über diese bisher so »dunkle» Region zu verbreiten. So erklärt es sich, dass die Rolle der kleinen Wirbelgelenke früher bei der Beurteilung der Ätiologie des Kreuzschmerzes unberücksichtigt geblieben ist. — Die ersten röntgenologisch positiven Befunde stammen wahrscheinlich von Erben und Dohan (1910). Diese Autoren untersuchten röntgenologisch hauptsächlich schwer Arbeitende mit einem frischen Trauma und fanden in manchen Fällen Veränderungen der intervertebralen Gelenke, am häufigsten zwischen dem letzten und dem ersten Sakralwirbel auf der einen oder auf beiden Seiten. Röntgenologische Untersuchungen sind nach ihnen erst reichlich ein Jahrzehnt später veröffentlicht worden, als das Interesse für die Veränderungen im Kreuz neu erwachte. —

Die kleinen Wirbelgelenke zwischen den Lumbalwirbeln und vor allem das kleine lumbosakrale Wirbelgelenk lassen sich mit Hilfe der Dittmarschen Schrägprojektion röntgenologisch sichtbar machen. Im Normalfall ist die Gelenkspalte ihrer ganzen Ausdehnung nach gleichbreit, und die entsprechende Gelenkspalte beider Seiten muss dieselbe Breite besitzen. In Gelenkspalten, die bei ventrodorsaler Projektion zum Vorschein kommen, sieht man oft eine Verschmälerung. Dass diese aber im gesunden Rücken nur scheinbar ist, lässt sich mittels der Dittmarschen Projektion nachweisen, bei der man findet, dass in Wirklichkeit keine Verschmälerung vorliegt. Die scheinbare Verschmälerung wird durch den Projektionsfehler infolge der lordotischen Stellung der Lendenwirbel verursacht. Bei maximalen Bewegungen verschwindet diese Regelmässigkeit der Spalten der kleinen lumbalen Wirbelgelenke, die Gelenkspalte erscheint dann keilförmig.

Dittmar und Lange haben die Formveränderungen der Gelenkspalte der kleinen Wirbelgelenke bei verschiedenartigen Bewegungen der Wirbelsäule röntgenologisch untersucht. Je nach der Bewegung und dem Verhältnis der Gelenke zu der jeweils von der Wirbelsäule ausgeführten Bewegung schwankt die Form der Gelenkspalte. Die Gelenkflächen können gegeneinander gedrückt oder weiter, als es in der Ruhelage der Fall ist, voneinander entfernt sein. Sie erscheinen bald parallel, bald konvergent, wobei die Gelenkspalte keilförmig, mit der Basis nach unten oder oben gerichtet ist, je nach der Bewegung, die das Gelenk macht. Die Keilform der Gelenkspalte ist mithin an sich kein Zeichen eines pathologischen Prozesses, einer pathologischen Stellung, aber wenn das Gelenk so fixiert ist, dass die Gelenkspalte dauernd keilförmig ist, ohne ihre Form bei den verschiedenen Bewegungen zu ändern, dann handelt es sich um einen pathologischen Prozess in dem Gelenk, dem die Fixation in diesem zuzuschreiben ist.

Die Spitzen der Processus articulares sind in gesundem Zustand gerundet, die Knochenstruktur erscheint in den Gelenkfortsätzen homogen. Die Verschärfung der Spitzen an den Fortsätzen ist pathologisch und deutet auf durch einen langwierigen Reiz bedingte arthrotische Veränderungen, die den in den anderen Gelenken des Körpers auftretenden arthrotischen Veränderungen analog sind. Zugleich kann man feststellen, dass die homogene Knochenstruktur fleckig geworden ist, teils konstatiert man Kalkschwund, teils ist der Kalkgehalt erhöht, was in einem kalkdichten Saum längs der Ränder der Gelenkflächen zum Vorschein kommt. Auf den Gelenkflächen zeigt sich eine Unebenheit, ja eine Höckerbildung, woraus man ersieht, dass ein weiter fortgeschrittener, schon den Knochenteil affizierender Prozess vorliegt. LANGE misst dem kalkdichten Rand keine pathologische Bedeutung bei, falls nicht zugleich eine Verschärfung an den Spitzen der Processus articulares zu beobachten ist. Erst diese Symptome zusammen sind Zeichen eines pathologischen Prozesses in dem Gelenk. Dieser Kalkrand ist bei älteren Menschen als eine normale Erscheinung zu betrachten, aber bei unter 30jährigen kommt dieser erhöhte Kalkgehalt nicht in gesunden Gelenken vor. Wie GÜNZ und LANGE erwähnen, findet man zuerst Abnutzungserscheinungen an den Lumbosakralgelenken (GÜNZ hat ausserdem oft isoliert Veränderungen in den Gelenken des 4. und 5. Thorakalwirbels konstatiert, also in einer Höhe, wo die Halslordose in Thorakalkyphose umschlägt, und an dieser Übergangsstelle ist die Belastung der Wirbel gesteigert). Aus demselben Grund ist die Lumbosakralgegend als Übergangsstelle eine Prädilektionsstelle arthrotischer Veränderungen.

Die arthrotischen Veränderungen in den kleinen Wirbelgelenken treten entweder als osteoarthrotische Randproliferationen oder als degenerativer Knorpelschwund auf. GÜNZ hat zahlreiche degenerative Veränderungen in den kleinen Wirbelgelenken pathologisch-anatomisch untersucht und als erste Veränderung in den Gelenkflächen eine gelbe Verfärbung festgestellt. Später zeigt sich Unebenheit auf der angefressenen Knorpeloberfläche, ein Prozess, der bis zum folgenden Stadium fortschreitet, wo grosse Knorpeldefekte und osteophytäre Randproliferationen zu finden sind, die röntgenologisch nachgewiesen werden können (Abb. 17). Anstelle des geschwundenen Knorpels entwickelt sich Bindegewebe, das die Gelenkspalte fast ganz ausfüllt. Es ist auch eine totale Ossifikation zu beobachten, wobei die Gelenkfortsätze miteinander verknöchert sind. LANGE hat festgestellt, dass Arthrosis deformans-Veränderungen auch bei 20jährigen auftreten können. GÜNZ teilt mit, er habe bei unter 30jährigen keine solchen Veränderungen konstatiert.

LANGE hebt das Gesetz der funktionellen Überbeanspruchung hervor. In Frühfällen findet man die Veränderungen da, wo die mechanische Beanspruchung am grössten ist (bei Skoliose sind die Veränderungen am grössten auf der Innenfläche des Skoliosebogens), in weit entwickelten Fällen zeigen sich die grössten Veränderungen dort, wo die mechanische Belastung der Gelenke am grössten ist. Das Lumbosakralgelenk ist denn auch die Stelle, wo sowohl die Beanspruchung als die Belastung die Gelenke in maximalem Grade an der Verbindungsstelle des beweglichen Lumbalrückens und des steifen Sakrums und Beckens trifft.

Abb. 17. Im lumbosakralen Gelenke osteophytäre Randproliferationen. Die Gelenkspalte unregelmässig, in der Mitte klaffend.

Der Kreuzschmerz indiziert immer eine röntgenologische Untersuchung. Die Rolle der kleinen Wirbelgelenke als Verursacher der Schmerzen ist ein stets zu berücksichtigendes Moment, dem bei der röntgenologischen Untersuchung genügende Beachtung geschenkt werden muss. Findet man im Röntgenbild Veränderungen der kleinen Wirbelgelenke, so ist damit die Vermutung bestätigt, dass die artikuläre Ursache in einem Kausalzusammenhang mit den Schmerzen stehen kann. Werden keine Veränderungen festgestellt, ist die artikuläre Ursache damit keineswegs ausgeschlossen, denn röntgenologisch werden die Veränderungen erst nach ihrer weiteren Entwicklung wahrnehmbar. Die beginnenden Veränderungen, die Gelenkknorpelläsionen, sind nicht im Röntgenbild zu sehen. Erst wenn der Prozess zu einer Affizierung der Knochenteile geführt hat, kann dies mit Hilfe des Röntgenbildes konstatiert werden. Und eine solche Reaktion im Knochen tritt oft auf einem verhältnismässig späten Stadium hervor. Die Ursache, warum die Rolle der kleinen Wirbelgelenke auf diese Weise bei den Untersuchungen vernachlässigt worden ist, liegt gerade in der erwähnten versteckten Lage der Gelenke. Der Kliniker kann das Vorhandensein von Gelenkveränderungen mutmassen, die der Röntgenolog in beginnenden Fällen nicht nachzuweisen vermag. Der Obduzent könnte die Früh-

veränderungen ausfindig machen und durch Reihenuntersuchungen einen objektiven Beweis für diese noch grossenteils der Spekulation überlassenen Veränderungen erbringen. Die durch Obduktion nachweisbaren Veränderungen sind jedoch bei Jugendlichen, unter 30jährigen, schwer herauszustellen, denn ein junger Kreuzschmerzpatient kommt nur zufällig in die Hände des Obduzenten.

In allen meinen Fällen, in denen eine Spezialprojektion in Schräglage genommen wurde, konnte ich typische Veränderungen der kleinen Intervertebralgelenke, zwischen L V und S I, röntgenologisch feststellen, die auf einen schon weiter entwickelten deformierenden Prozess in disen Gelenken hinweisen. Meistens zeigt es sich, dass die Spitze des Processus articularis stachelförmig verschärft ist. Randsklerose längs der Gelenkoberflächen ist gleichfalls ein regelmässig erhobener Befund. Sehr oft findet man an den Rändern der Gelenkflächen eine Unebenheit, die auf das Vorhandensein von Randproliferationen deutet. In den meisten meiner Fälle ist ausserdem die Gelenkspalte unregelmässig geformt, in ihrem oberen oder unteren Teil klaffend. Auch ist eine Erweiterung mitten in der Gelenkspalte zu bemerken, ein Hinweis auf ausgedehntere Usuren und Knorpelschwund an dieser Stelle. Die Randproliferationen mit den Stacheln sind von ähnlicher Art, wie wir sie bei den deformierenden Arthrosen in den grösseren Gelenken antreffen. Ich verweise auf meine Fälle in Abb. 19, 20, 21, 22, 23, 24 und 25.

7. Die gegenseitige Beziehung der lumbosakralen Osteochondrose und der Osteoarthrose der Lumbosakralgegend

a. Das klinische Material tabellarisch aufgestellt

Bei meinen Untersuchungen habe ich Fälle der Betrachtung unterworfen, die wegen Kreuzschmerz im Krankenhaus des Finnischen Roten Kreuzes behandelt und aus diesem Grund in Anstaltsbehandlung genommen worden waren. Sehr viele von ihnen waren zwecks näherer Aufklärung mit der Diagnose Ischias, Lumbago und unbestimmter »Rückenfall» eingesandt. Die bei der näheren Untersuchung konstatierten Fälle von Sakralisation, Lumbalisation, Spondylolisthese, Spondylolyse und Spina bifida sowie alle die Fälle von Spondylosis deformans, in denen im Röntgenbild grössere spondylotische Veränderungen in Form von Randosteophyten an den Rändern der Wirbelkörper festzustellen sind, habe ich nicht in mein Material einbezogen.

Ausserdem habe ich alle die Fälle genau auszuscheiden versucht, die bei der klinischen Untersuchung Symptome erkennen liessen, welche auf die in den letzten Jahren so aktuell gewordenen Diskusprolapse in der Lumbalregion hinweisen könn-

ten. Ich habe in mein Material keine Fälle aufgenommen, in deren klinischem Bild bei Husten oder Niesen radikulierende Schmerzen auftreten oder in denen herabgesetzter oder ganz erloschener Achillesreflex festzustellen ist.

In 52 der somit übrigbleibenden 156 Fällen von Kreuzschmerz können bei der röntgenologischen Untersuchung keine röntgenologischen Veränderungen ermittelt werden, die die Ursache ihrer Kreuzschmerzen aufhellen würden. Die restierenden 104 Fälle zeigen sämtlich röntgenologisch gemeinsame Züge und bilden mithin gewissermassen eine einheitliche Gruppe unter den Kreuzschmerzpatienten, bei denen sich also Osteochondrose im Diskus von L V mit Arthrose im Lumbosakralgelenk kombiniert. Diese Fälle habe ich in Tabelle 1 zusammengestellt und dabei kurz die anamnestischen Daten sowie die bei der klinischen und der röntgenologischen Untersuchung gefundenen Umstände angeführt. In Tabelle 2 andererseits habe ich die Fälle nach den Lebensjahren in drei Gruppen: unter 30jährige, 30—40jährige und über 40jährige, sowie nach der Art der Arbeit (schwere körperliche Arbeit und geistige oder leichte körperliche Arbeit) eingeteilt. Ausserdem habe ich die Beziehung des Traumas zu den Kreuzschmerzen berücksichtigt.

b. Erörterungen über die eigenen Beobachtungen

Meine Fälle verteilen sich ziemlich gleichmässig auf die Männer und Frauen (55 Männer und 49 Frauen). Im Hinblick hierauf kann man nicht sagen, dass eines der beiden Geschlechter mehr für die besprochenen Veränderungen in der Lumbosakralgegend disponiert wäre. Die Differenz von 6 Fällen in dem verhältnismässig kleinen Material berechtigt meiner Ansicht nach nicht zu der Behauptung, dass die Lumbosakralregion des Mannes leichter mit osteochondrotischen und Veränderungen der Lumbosakralarthrose reagiere als die der Frau.

Sieht man die verschiedenen Altersklassen durch (Tab. 2), so findet man, dass bei den über 40jährigen und den 30—40jährigen Veränderungen ungefähr im gleichen Verhältnis zu konstatieren sind (bei jenen 41 und bei diesen 39 Fälle). In der Klasse der unter 40jährigen sieht man bei den Männern relativ häufiger Veränderungen auftreten als bei den Frauen des entsprechenden Alters: bei den Männern zu 36,5 % und bei den Frauen zu 25 %. Auch in den gesonderten Altersklassen von 30—40 Jahren sowie bei den Jugendlichen, unter 30jährigen konstatiert man bei den männlichen Patienten öfter Veränderungen als bei den weiblichen. In derselben Richtung bewegt sich auch der Befund Hildebrandts mit Bezug auf die Osteochondrose, während Günz bei Frauen häufiger als bei Männern unter 40 Jahren osteochondrotische Veränderungen beobachtet hat.

Das 30. Lebensjahr scheint für das Individuum eine Art Schwelle zu bilden, jenseits deren seine Lumbosakralgegend empfindlicher für osteochrondrotische Veränderungen im 5. Lumbaldiskus sowie für gleichzeitige osteoarthrotische Verände-

Tabelle 1

Fall Nr.	M	W	Alter	Beruf	Trauma	Kein Tr.	Beschwerden	Klopf- u. Druckempf.	Sehnenreflexe
1	+		32	Tischler	Knietrauma, 5 J.		Kreuz, linke Unterextr., 5 J.	Druckempf. in d. l. Sakroil.-G.	normal
2		+	25	Ehefrau		+	Kreuz, in d. r. Unterextr. ausstrahlend. 2 Wochen bettlägerig	Druck- u. Klopfempf. in d. Lumbosakr.-G.	normal
3		+	27	Bauerntochter		+	Immer schwacher Rücken. Kreuzschm. 1 1/2 Mon. heftiger		normal
4	+		58	Autoführer	Beim Schieben d. Autos Schmerzen im Kreuz, 3 Wochen. Ischias links, 4 Jahre		3 Tage beim Beugen des Rückens heftige Schmerzen im Kreuz	Klopf- u. Druckempf. L IV. Schon bei leichten Bewegungen Schmerzen	normal
5		+	56	Arbeiterfrau	Fiel auf den Rücken, 35 J.		Beim Bücken Kreuzschmerz	Druck- u. Klopfempf.in d. Lumbosakr.-G.	
6	+		21	Gelegenheitsarbeiter		+	In d. Lumbosakr.-G. u. beiden Unterextr. Schmerzen beim Stehen	Druck- u. Klopfempf.in d. Lumbosakr.-G.	normal
7		+	36	Aufwartefrau		+	In d. r. Glut.-Reg. u. im Kreuz, 4 J. Jetzt akut, 3 Tage	Druck- u. Klopfempf. in r. Glut.-G. u. Oberschenkel	normal
8	+		30	Autoführer		+	In d. Lumbosakr.-G. rechts u. in d. r. Unterextr. 9 J. Jetzt ak.	Keine	normal

Diskus von L V	Randsklerose	Lumbosakr.-Gelenke	Sonstige Rtg.-Veränderungen	Lumbosakr.-W.	Promont.-Winkel	Sonstige Bemerkungen
Mässig abgeflacht	An d. Rändern von L V und S I	Randsklerose	Spina bifida an S I. Sacrum acutum	140	130	
—»—	—»—	—»—	Corpus von L V nach hinten verschoben	143	129	
Bedeutend abgeflacht	—»—	—»—	Sacrum acut. Corpus von L V etwas nach hinten ververschoben	128	118	
—»—	—»—	—»—	Spondyl. deformans in L IV u. L V	138	128	
—»—	—»—	—»—	Spondyl. deformans in L IV u. L V	158	142	Lumbalrücken brettförmig. Rückenmuskeln spastisch
Mässig abgeflacht	—»—	Randsklerose Unregelm. Gelenkspalte l. a. Spitze d. Proc. art.sup. von S I verschärft, die Wurzel d. Proc. art. inf. von L V stützend		135	122	Lumbalrückenbrettförmig
Bedeutend abgeflacht	—»—	Randsklerose	Corpus von L V nach hinten verschoben	130	125	Lordose verschwunden. Lumbalrücken brettförmig
—»—	—»—	—»—	Pseudospondylolisth. in L V	148	140	Rückenmuskeln spastisch

9	+		50	Bremser	Beim Heben e. schweren Gegenstands Kreuzschm., 16 J. alljähr. rezid. Bei schwerem Heben Schmerzen, 2 Tage		Im Kreuz bei Beugen d. Rückens. Beim Gehen Stiche in d. Lumbosakr.-G.	Klopf.- u. Druckempf. bei L V (auch bei L III-IV)	normal
10	+		29	ier-fabrik-arbeiter	Beim Heben in Kauerst. Schmerzen im Kreuz, links, 4 Mon.		Im Kreuz links Schmerzen, in d. Oberschenkel ausstrahlend, 3 Mon. ohne Unterbrechung	Keine	normal
11	+		48	Stein-arbeiter	Glitt beim Werfen e. schweren Gegenst. mit d. Fuss aus		Eine Stunde nach d. »Trauma» Schmerzen im Kreuz, 5 Tage	Klopfempf. bei L III-L V	normal
12	+		55	Bau-arbeiter	Stolperte beim Tragen e. schweren Gegenst., 2 Wochen		Nach d. Trauma leichte Schmerzen im Kreuz. 3 Tage akute heftige Schmerzen	Klopfempf. in d. Sakro-il.-G. beiderseits	normal
13		+	26	Kranken-schwester	Verletzte sich beim Turnen den Rücken, 5 J.		Nach d. Trauma oft Lumbagoanfälle. In d. linken Glut.-Reg. Schmerzen, 8 Mon.	Keine	
14	+		33	Glas-schneider		+	Mehrere Jahre beim Heben Schmerzen im Kreuz. 2 Tage beim Bücken Schmerzen r. im Kreuz	Keine	normal
15		+	30	Ehefrau		+	2 J. im Lumbalrücken andauernd Schmerzen, die in d. r. Oberschenkel ausstrahlen	Druck- u. Klopfempf. bei L V	normal

Bedeutend abgeflacht	An den Rändern von L V und S I	Gelenkspalte unregelm. Verschärfte Spitzen der Proc. art. Starke Randsklerose	Corpus von L V nach hinten verschoben	140	130	
Mässig abgeflacht	—»—	Randsklerose L. Proc. art. von S I verschärft, über die Gelenkfläche gedrängt		130	155	Stützt sich beim Stehen auf d. r. Bein. Lumbalrücken bei Beugen nach vorn brettförmig. Rückenmuskeln spastisch
—»—	—»—	Sklerose	Leichte Spondylosis deform.	146	135	
—»—	—»—	—»—	Spondylosis deform. in L III-L V. Corpus von L V nach hinten verschoben	146	135	Lumbalrücken steif, brettförmig.
Bedeutend abgeflacht	—»—	Randsklerose. Gelenkspalte der kleinen Wirbelgelenke in d. l. Lumbosakr.-G. klaffend. Proc. art. sacri verschärft	Spitzkreuz. Corpus von L V nach hinten verschoben	145	137	Lordose verschwunden, Lumbalrücken brettförmig
Mässig abgeflacht	—»—	Randsklerose	Sacrum acut.	122	110	
—»—	—»—	—»—	Corpus von L V gleichm. abgeflacht, nicht keilf., diffus sklerosiert	143	149	

16	+		37	Gelegenheitsarbeiter		+	Beim Schneeschaufeln Kreuzschmerzen, in d. l. Unterextr. ausstrahlend. Vor 2 J. ähnl. Anfall. Jetzt akut einige Tage Schmerzen	Klopfempf. im Sacrum. Druckempf. im linken Tub. isch. u. auf d. Hinterfläche d. Oberschenkels	normal
17	+		50	Fischhändler	Fiel am Tag d. Aufnahme vom Stuhl und schlug mit d. r. Seite auf d. Fussboden		In d. Gegend d. r. Coxagelenks und im Kreuz	Klopf- u. Druckempf. in d. Lumbosakr.-G. r.	
18	+		29	Maurer	Beim Bücken fiel ein Backstein ins Kreuz, 3 Wochen		Ein paar Tage Schmerzen in r. Oberschenkel u. r. Wade (nach d. Trauma zwischendurch keine Schmerzen)	Druckempf. rechts in d. Glut.-Reg.	normal
19		+	30	Typographin		+	Spontane Schmerzen im Kreuz, 2 J., rezidiv. Jetzt 2 Wochen	Druck- u. Klopfempf. in d. Lumbosakr.-G. u. bei S I u. S III	normal
20		+	46	Ehefrau	Stoss von Strassenbahnwagen in d. Kreuzgegend		Im ganzen Lumbalrükken Schmerz. Am meisten in d. Sakrolumb.-G., wo ein subkutanes Hämatom		normal
21		+	48	—»—		+	Beim Arbeiten in gebückter Stellung immer rezidivierender Kreuzschmerz. Jetzt eine Woche	Keine	normal
22	+		40	Zimmermann		+	Immer schwacher Rücken. Spontan. rezidiv. Kreuzschmerz	Klopf- u. Druckempf. in d. Lumbosakr.-G.	

Mässig abgeflacht	An d. Rändern von L V u. S I	Randsklerose		143	132	Vorwärtsbeugung d. Rückens wegen Schmerzen in der l. Unterextr. eingeschränkt
—»—	—»—	Sklerose	Spondylosis deform. in allen Lumbalwirbeln	168	159	Immer ermüdender Lumbalrücken. Beim Heben Schmerzen im Kreuz
Bedeutend abgeflacht	—»—	Sklerose. Proc. art. sacri r. verschärft		140	130	
—»—	—»—	Sklerose		135	126	
—»—	—»—	Sklerose	Spina bifida S I	143	130	
—»—	—»—	—»—	Diskus von L IV abgefl. Randsklerose auf seinen beiden Seiten. Randosteophyten an L IV und L V	135	123	Lumbalrücken steif, brettförmig. Spastische Rückenmuskeln
—»—	—»—	—»— Proc. artic. sacri beiderseits verschärft	Diskus von L III abgefl. Randsklerose auf beiden Seiten. Randosteophyten an L III u. L IV	140	120	Lumbalrücken steif, brettförmig. Pes valgo-planus l. a.

23	+		63	Förster		+	Seit d. 30. Lebensj. rezid. Kreuzschmerz, in d. l. Unterextr. ausstrahlend	Klopf- u. Druckempf. links in d. Lumbosakr.-G.	normal
24	+		37	Gelegenheitsarbeiter		+	Rezidiv. Ischiasschmerzen 7 J.	Bei d. Insertion d. M. glut. med. u. beim N. isch. links	normal
25		+	41	Gartenarbeiterin		+	Immer schwacher Lumbalrükken. Schmerzen bei Arbeiten im Bükken. Jetzt 5 Mon. Schmerzen im r. Unterschenkel u. im Kreuz	Druck- u. Klopfempf. in d. Lumbosakr.-G. l. a. und im Sacrum	
26	+		32	Asphaltarbeiter		+	Spontane Kreuzschmerzen, 2 J. Heftiger bei d. Arbeit. Jetzt 4 Wochen	Klopf- u. Druckempf. bei L IV-V	normal
27		+	28		Beim Heben e. schweren Gegenstandes glitt der Fuss aus. Vor 1 Tag Schmerzen im Kreuz		Im Kreuz schneidende Schmerzen (auch im ganzen Lumbalrücken)	Klopf- u. Druckempf. bei L V u. im oberen Teil des Sacrum	
28	+		24	Fischer		+	Schmerzen im Kreuz bei Flexion nach vorn, 7 Mon. In d. Unterextr. ausstrahlend, 3 Mon.	Klopfempf. links im oberen Teil der Sakroil.-G.	normal
29		+	57	Ehefrau		+	Kreuzschmerz beim Gehen, 10 J.	Klopfempf. links in d. Sakroil.-G.	normal
30	+		38	Arbeiter		+	Akute Lumbagoanfälle mehrere Jahre. Jetzt 3 Tage	Klompfempf. bei L III-V	normal

Bedeutend abgeflacht	An d. Rändern von L V u. S I	Sklerose	Corpus von L V schief. Kleine Randosteophyten an L V. Sonst nicht	138	124	Lordose korrigiert. Lumbalrücken steif, brettförmig
Mässig abgeflacht	—»—	—»—		142	134	
Bedeutend abgeflacht	—»—	—»—		148	138	Lumbalrücken gerade, brettförmig steif. Rückenmuskeln spastisch. Liegen auf d. Rücken schwer. Vor 3 J. Polyarthritis
—»—	—»—	—»—		133	121	Lumbalrücken gerade steif, brettförmig
Mässig abgeflacht	—»—	—»—		142	135	
—»—	—»—	—»—	Schmorlsche »Körper« in L I und L II	131	114	Lumbalrücken steif, brettförmig
—»—	—»—	—»—		132	118	Vor 5 J. Polyarthritis. Ebenso vor 4 Monaten
—»—	—»—	—»—	Spondylosis deform. in L IV-V	151	143	Flexion nach vorn erschwert. Lumbalrücken steif, brettförmig

31		+	34	Ehefrau		+	Schmerzen im Kreuz bei Bewegung u. im Sitzen, 7 J.	Keine	normal
32		+	52	Besitzerin einer Speisewirtschaft	Fiel vor 1 Woche		Spontane Schmerzen im Kreuz, 11 J., während 3 J. oft rezidiv.	Klopfempf. im oberen Teil d. Sakroil.-G. links	normal
33		+	28	Hausgehilfin		+	Vor 2 J. akut. Lumbagoanfall. Danach beim Bücken Kreuzschmerz. Heftiger 2 Mon.	Klopfempf. rechts in d. Sakroil.-G.	gesteigert
34		+	64	Aufwärterin		+	Am Tag vorher akute Schmerzen in r. Hüfte u. Oberschenkel	Keine	gesteigert
35	+		49	Metallarbeiter		+	Spontane Schmerzen im Kreuz, 5 Wochen	Klopfempf. in d. Lumbosakr.-G.	normal
36		+	50	Haushälterin		+	Spontaner Kreuzschmerz 20 J., rezidiv. Jetzt 3 Tage	Keine	normal
37		+	28	Friseuse		+	Beschwerden im Lumbalrücken, Kreuzschmerz bei Flexion und im Stehen, 10 J.	Klopfempf. in d. Sakr.-Reg.	normal
38		+	72	Ehefrau	Fiel auf. d. r. Knie, von da auf d. Seite, 1 Mon.		Nach d. Trauma Schmerzen im r. Knie, Hüfte u. Kreuz	Klopfempf. in d. Lumbosakr.-G.	

Mässig abgeflacht	An d. Rändern von L V u. S I	Sklerose	In d. Lumbosakr.-G. Übergangswirbel. Starke Lordose. Sacrum arcuatum			
—»—	—»—	—»—	Corpus von L V schief. Starke Skoliose links. Torsion in d. Wirbeln	138	131	
Bedeutend abgeflacht	—»—	—»—	Sacrum arcuatum. Corpus von L V etwas nach hinten verschoben	142	130	
—»—	—»—	—»—	Diskus von L IVabgeflacht. Corpus von L IV nach hinten verschoben. Leichte Spondyl. deform.	117	108	Lumbalrücken steif, brettförmig. Im linken Coxagelenk keine Veränderungen
—»—	—»—	—»—		138	130	
—»—	—»—	—»—	Corpus von L V nach hinten verschoben	134	126	
Mässig abgeflacht	—»—	—»— Proc. articulares sacri l.a. verschärft	Sacrum arcuatum	135	130	
Bedeutend abgeflacht	—»—	Sklerose		143	130	

39		28	Landwirt	Verstauchte sich beim Schieben einer Kugel d. Rücken, 10 J.		Rezidivierender Kreuzschmerz. Vor 1 Jahr beim Bücken heftige Kreuzschmerzen, in d. r. Oberschenkel ausstrahlend	Klopfempf. bei L IV-V. Druckempf., leicht im Bereich d. N. isch. am Oberschenkel	normal
40		46	Landwirt	Beim Tragen e. Baumstamms Schmerzen im Kreuz, 6 J.		2 Mon. spontane Schmerzen im Kreuz u. d. r. Hüfte	Klopfempf. bei L V	gesteigert
41		60	Hausmann		+	Spontane Schmerzen im Kreuz, 2 Mon.	Klopfempf. im ganzen Lumbalrücken	gesteigert
42		21	Landwirtstochter		+	Spontane Kreuzschmerzen, 2 J.	Klopfempf. rechts in d. Lumbosakr.-G.	gesteigert
43		31	Fabrikarbeiterin		-	Seit d. Schulzeit ermüdender Rücken. Mehrere Jahre beim Sitzen u. Aufsein Schmerzen im Kreuz	Klopfempf. in d. Lumbosakr.-G.	normal
44		46	Ehefrau	Beim Heben e. schweren Gegenstands Schmerzen im Lumbalrücken, 27 J. Danach beim Bücken Kreuzschmerz		Rezidiv. Schmerzen im Kreuz, zuletzt 7 u. 2 Mon.	Keine	
45		41	Arbeiter		-	Mehrere Jahre Lumbalrücken steif. 13 Mon. akute Schmerzen in d. l. Hüfte. Fortgesetzt Schmerzen	Keine	gesteigert
46		50	Maschinist	Fiel aus 80 cm auf d. Rücken, vor 4 Tagen		Andauernde Schmerzen im Kreuz	Klopf- u. Druckempf. bei L V	normal

Bedeutend abgeflacht	An d. Rändern von L V u. S I	Sklerose		150	135	Lumbalrücken steif, brettförmig
—»—	—»—	Gelenkspalten klaffend. Starke Sklerose. Spitzen der Proc. art. sacri klaffend	L V schief. Diskus von L IV verschmälert. L IV schief, nach links verschoben. Spondylotische Randosteophyten an L IV u. L V	148	136	Geht gekrümmt, die Hände auf d. Oberschenkel stützend. Aufstehen u. -sitzen erschwert. Lumbalrücken steif, brettförmig
Mässig abgeflacht	—»—	Sklerose	Am Rand von L IV ein kleiner Osteophyt	145	132	Lumbalrücken steif, brettförmig
—»—	»	» Proc. articul. sacr. verschärft	Corpus von L V schief	156	138	Lumbalrücken steif, brettförmig. Spastische Rückenmuskeln links
Bedeutend abgeflacht	—»—	Sklerose	Corpus von L V schief	128	112	Wirbelsäule biegt sich gut. Hat die letzten 4 Jahre schwere Gegenstände getragen
Mässig abgeflacht	—»—	» Proc. artic. sacri verschärft		144	137	In 12 Jahren 33 kg zugenommen. Lumbalrücken steif, brettförmig
—»—	—»—	Sklerose. Gelenkspalten unregelmässig, klaffend. Verschärfte Proc. artic.	Sacrum acutum	133	125	Lumballordose stärker geworden
—»—	-»	Sklerose. Gelenkflächen uneben		130	118	

47		+	59	Ehefrau		+	Spontane Schmerzen in d. r. Hüfte u. im Kreuz	Druckempf. beim Austritt d. N. isch.	
48	+		38	Metall-arbeiter	Bei schwerem Heben Schmerzen im Kreuz, 1 J.		Im Kreuz nach d. Unterextr. ausstrahlende Schmerzen	Druck- u. Klopfempf. in d. Sakroil.-G. l. a. u. längs d. Sacrum	normal
49		+	38	Aufwarte-frau	Fiel u. verletzte sich im Lumbalrücken, 2 1/2 J.		Rezidivierender Kreuzschmerz, in d. r. Unterextr. ausstrahlend	Druckempf., am meisten im oberen Teil d. Lumbalreg.	gesteigert
50	+		34	Gelegenheits-arbeiter	Trauma vor 3 J.: Ruptura ren. sin.		Nach d. Entlassung rezidiv. Kreuzschmerzen	Klopf- u. Druckempf. in d. Lumbosakr.-G.	normal
51	+		34	Maschinen-bauer	Bei schwerem Heben, 2 Wochen		Schmerzen im Kreuz, in d. l. Unterextr. ausstrahlend	Klopf- u. Druckempf. in d. Lumbosakr.-G.	gesteigert
52	+		32	Giesser	Bei schwerem Heben Schmerzen im Kreuz, 1 1/2 Wochen		Schmerzen im Rücken	Klopf- u. Druckempf. bei L IV-V	normal
53	+		43	Werkmeister	Bei schwerem Heben Schmerzen im Kreuz		Kreuzschmerz, in d. linken Oberschenkel ausstrahlend	Keine	normal
54	+		35	Kontorist	Bei schwerem Heben Kreuzschmerz, 1 1/2 Wochen		Schmerzen im Kreuz	Klopf- u. Druckempf. in d. Lumbosakr.-G. rechts	normal
55		+	66	Fabrik-arbeiterin	Bei schwerem Heben Schmerzen in d. linken Inguinalreg., 3 Mon.		2 Wochen danach Schmerzen im Kreuz	Klopf- u. Druckempf. bei L IV-V	

Mässig abgeflacht	An d. Rändern von L V u. S I	Sklerose	Deformans-Veränderungen in L III-IV-V	150	146	
Bedeutend abgeflacht	—»—	Sklerose. Proc. artic. sacri verschärft	Corpus von L V schief. Lumballordose korrigiert	142	131	Lumbalrücken steif, brettförmig. Rükkenmuskeln spastisch
—»—	—»—	Sklerose. Proc. articulares verschoben. Corpus von L V nach hinten verschoben		143	132	Lumbalrücken steif, brettförmig
Mässig abgeflacht	—»—	Sklerose. Gelenkspalte links unregelm. Proc. artic. verschärft	Lumballordose völlig korrigiert	129	118	Nieren symptomlos. Lumbalrücken steif, brettförmig. Rükkenmuskeln links spastisch
—»—	—»—	Sklerose	Corpus von L IV u. L V schief	137	131	Lumbalrücken steif, brettförmig
Bedeutend abgeflacht	—»—	Sklerose	Pseudospondylolisthese in L V	129	122	
—»—	—»—	—»—	Corpus von L V nach hinten verschoben	134	125	Lumbalrücken steif. Rückenmuskeln spastisch
—»—	—»—	—»—		128	120	Lumbalrücken steif, brettförmig. Spastische Rückenmuskeln
—»—	—»—	—»—	Corpus von L V nach hinten verschoben. Osteoporose in allen Lumbalwirbeln u. im Sacrum	119	110	

56		+	19	Hausgehilfin		+	Spontane rezidiv. Kreuzschmerzen, 1 $^1/_2$ Mon. ohne Unterbrechung	Klopfempf. in d. Sakroil. reg. l. a.	normal
57		⌐	26	Restaurantgehilfin		⊢	Schmerzen in d. r. Glut.-Reg., in d. Oberschenkel ausstrahlend, 3 Mon. Akut. rezid., 2 Tage. Beim Sitzen u. bei Bewegungen Schmerzen in d. Lumbosakr.-G.	Klopfempf. in d. Lumbosakr.-G	normal
58		⊤	35	Ehefrau		⊣	Beim Tragen Schmerzen im Kreuz, 4 J. Jetzt Schmerzen auch beim Liegen	Klopf- u. Druckempf. im unteren Teil der Lumbalreg.	normal
59		⌐	37	Näherin	Bei Autounfall Schlag in d. Lumbalrücken. 3 Tage Schmerzen, danach etw. tiefer Rücken. Jetzt spontane Schmerzen, 10 Mon.		In d. Lumbosakralgegend	Keine	normal
60	⌊		36	Arbeiter		+	Spontaner Kreuzschmerz 4 Mon.	Klopfempf. links in d. Sakroil.-G.	normal
61		–	41	Hausgehilfin		–	Kreuzschmerz, in d. l. Unterextr. ausstrahlend, 2 Mon.	Klopfempf. links in d. Sakroil.-G., Druckempf. auf d. Hinterfläche d. Oberschenkels	gesteigert
62	+		40	Landwirt		⊣	Spontaner Kreuzschmerz, nach d. Bauch ausstrahlend, 1 Mon.	Keine	normal

Bedeutend abgeflacht	An d. Rändern von L V u. S I	Sklerose	Sacrum arcuatum	129	124	Lordose korrigiert. Lumbalrücken steif
—»—	—»—	—»—		140	128	Lordose korrigiert, Lumbalrücken steif, brettförmig. Rükkenmuskeln spastisch
Mässig abgeflacht	—»—	—»—	Rechts konvexe Skoliose. Torsion in d. Wirbeln	136	123	Vor 2 Jahren Oper.: Prolapsus uteri, Myoma
Bedeutend abgeflacht	—»—	—»—. Proc. artic. sacri verschärft	Lumbosakraler Übergangswirbel	149	133	
—»—	—»—	Sklerose	Corpus von L V etwas nach hinten verschoben	146	140	Lumbalrücken steif. Rückenmuskeln spastisch
Mässig abgeflacht	—»—	—»—		140	125	Unterer Teil des Lumbalrückens bei Flexion nach vorn steif
Bedeutend abgeflacht	—»—	—»—. Gelenkspalten unregelm. Spitzen d. Proc. articulares verschärft	Corpus von L V schief	145	133	Lumbalrücken steif. Rückenmuskeln spastisch

63		⊢	61	Arbeiter-witwe		+	Über 10 Jahre Schmerzen im Lumbalrücken, in beide Unterextr. ausstrahlend, 5 Jahre	Klopf- u. Druckempf. bei L IV-V, in d. Mittellinie	gesteigert
64		+	49	Hausgehilfin		+	Kreuzschmerz, 15 J. Jetzt unausgesetzt 5 Mon.	Klopfempf. in d. Lumbosakr.-G. l. a.	gesteigert
65	⊣		28	Monteur	Bei schwerem Heben Kreuzschmerz, 6 J. Jetzt beim Heben, Hand glitt aus: Schmerzen im Kreuz		Schmerzen in d. Lumbosakr.-G.	Keine	normal
66	⊣		36	Autoführer		-	Spontane Schmerzen im Lumbalrücken, 10 J., in d. l. Unterextr. ausstrahlend	Klopfempf. in d. Lumbosakr.-G. l. a.	normal
67		⊢	41	Restaurant-arbeiterin		⊢	Ischiasartige Schmerzen, 3 J. Kreuzschmerzen 3 Wochen	Klopfempf. im Lumbalrücken u. d. Lumbosakr.-G.	normal
68		⊢	51	Haushälterin		⊢	Müdigkeit im Lumbalrücken, beim Bücken akute Kreuzschmerzen, 10 J. Andauernd rezidiv. Schmerzen. Jetzt 1 J.	Druckempf. bei L V	
69	⊣		43	Landwirt		⊢	Kreuzschmerz, über 20 J. Bei schwerer Arbeit, 8 Mon. Rücken steif	Keine	normal
70	⊣		38	Fabrik-arbeiter		+	Akute Lumbago vor $1\frac{1}{2}$ J. Rezidiv. 4 Mon. in d. Lumbosakr.-G., in d. r. Oberschenkel ausstrahlend	Druck- u. Klopfempf. rechts in d. Lumbosakr.-G.	gesteigert

Bedeutend abgeflacht	An d. Rändern von L V u. S I	Sklerose		158	152	Lumbalrücken steif, brettförmig, bei Flexion nach vorn wie ein Block
—»—	—»—	—»—	Spondylosis deformans levis	139	124	Lumbalrücken steif. Rückenmuskeln spastisch
—»—	—»—	—»—		147	136	Lumbalrücken steif, brettförmig
—»—	—»—	Sklerose. Proc. artic. sacri verschärft		146	140	Vor 15 J. Polyarthritis
—»—	—»—	Sklerose	Corpus von L V schief	140	124	Lumbalrücken steif
—»—	—»—	—»—	Sehr lange Proc. transvers. von L V. Keine Sakraisation	140	124	Lumbalrücken steif. Flexion unmöglich. Rückenmuskeln spastisch
—»—	—»—	—»—		137	124	Heftige Schmerzen bei Flexion d. Rückens
—»—	—»—	—»—		141	126	Lumbalrücken steif bei Flexion wie ein Block

71	+		33	Fabrik-arbeiter		+	Kreuzschmerz, in die Oberschenkel ausstrahlend, 3 J. Rezidivierende Schmerzen beim Heben. Jetzt 10 Mon. ununterbrochen Schmerzen	Keine	normal
72	+		38	Lagerarbeiter	Bei schwerem Heben Schmerzen im Kreuz, 18 J. Rezidiv. beim Heben vor 1 Jahr		Kreuzschmerz, in d. l. Unterextr. ausstrahlend	Klopfempf. bei L V	normal
73		+	41	Kürschnerin	Beim Heben e. schweren Gegenstands Schmerzen im Kreuz, 3 J. Gestern beim Heben Rezid.		Lumbosakralgegend	Klopf- u. Druckempf. in d. Lumbosakr.-G. l. a.	normal
74		+	43	Ladenvorsteherin		+	Mehrere Jahre spontane Rückenschmerzen	Klopf- u. Druckempf. in d. Lumbosakr.-G. l. a.	normal
75		+	25	Pharmazeutin		+	Akute spontane Rückenschmerzen, 2 J. Rezidiv vor 2 Mon.	Lumbosakr.-G. rechts	normal
76	+		24	Landwirt		+	Spontane Rückenschmerzen beim Gehen, in d. l. Oberschenkel ausstrahlend	Lumbosakr.-G.	normal
77		+	35	Ehefrau		+	Spontane akute Schmerzen in Kreuz u. l. Unterextr.	Druck- u. Klopfempf. in d. Sakroil.-G. links	normal
78		+	32	Friseuse		+	Spontaner Kreuzschmerz, in d. l. Oberschenkel ausstrahlend. Rezid. 4 J.	Keine	normal

Bedeutend abgeflacht	An. d. Ränder von L V u. S I	Sklerose. Gelenkspalten unregelm. Proc. articul. verschärft		130	120	Lumbalrücken steif, brettförmig
Mässig abgeflacht	—»—	Sklerose	Sacrum arcuatum	141	130	
Bedeutend aufgeflacht	—»—	—»—		145	133	
—»—	—»—	Sklerose. Gelenkspalten unregelm. Proc. articulares verschärft	Spitzkreuz. Corpus von L V nach hinten verschoben	155	142	Lumbalrücken steif, brettförmig, bei Flexion nach vorn wie ein Block
—»—	—»—	—»—	Corpus von L V nach hinten verschoben	140	133	Lumbalrücken steif, brettförmig. Rükkenmuskeln spastisch
—»—	—»—	Sklerose	Corpus von L V nach hinten verschoben	152	143	
—»—	—»—	—»—		139	129	Lordose korrigiert. Lumbalrücken steif, brettförmig, beugt sich wie ein Block. Salpingo-oophoritis
—»	—»—	—»—	Diskus von L IV abgeflacht. Corpus von L IV u. V etwas schief	148	135	

79	+		27	Arbeiter		+	Schmerzen im Kreuz beim Heben u. Bücken, 1 J.	Klopfempf. in d. Lumbosakr.-G.	normal
80	+		36	Zimmermann		+	Ischiasähnliche Beschwerden, 9 Mon.	Keine	normal
81		+	36	Ehefrau		+	Schon jung spontane Schmerzen im Kreuz u. in den Unterextr. Rezid. jetzt 2 Mon.	Keine	normal
82	+		27	Ladenvorsteher		+	Von Kindheit an rezidiv. Kreuzschmerzen. Jetzt 6 Mon. Schmerzen. Arbeitsunfähig	Klopf- u. Druckempf. bei L V in d. Mitte u. in d. Sakroil.-G. l. a.	
83		+	56	Ehefrau		+	Ischiasartige Schmerzen links vor 2 J. Jetzt spontane Kreuzschmerzen 1 Woche	Klopf- u. Druckempf. im unteren Teil des Lumbalrückens	normal
84		+	56	Ehefrau		+	Kreuzschmerz, in d. l. Unterextr. ausstrahlend, 6 Wochen	Klopf- u. Druckempf. in d. Lumbosakr.- u. d. l. Sakroil.-G.	normal
85	+		28	Autoführer	Ein Fass in d. Rücken gefallen, Kreuzschmerz 5 Mon.		Nach d. Trauma Schmerzen im Lumbosakr.-rücken	Klopfempf. in d. Lumbosakr.-G.	normal
86	+		32	Kontorist		+	In d. l. Unterextr. Schmerzen u. Steifigkeit, 6 Mon. Kreuzschmerz, 2 Wochen	Keine	gesteigert
87	+		28	Arbeiter		+	Akuter Kreuzschmerz vor 1 Woche. Kein Trauma. Bei schwerer Arbeit	Klopf- u. Druckempf. bei L V u. in d. Lumbosakr.-G.	normal

Bedeutend abgeflacht	An d. Rändern von L V u. S I	Sklerose	Corpus von L V nach hinten verschoben. Sacrum arcuatum	146	135	
—»—	—»—	—»—	Sacrum arcuatum	134	124	
—»—	—»—	—»—	Corpus von L V schief, etwas nach hinten verschoben	131	121	Lumballordose korrigiert. Lumbalrükken steif, brettförmig. Polyarthritis vor 7 J. Angina vor 1 1/2 J. Danach wieder Arthritis im l. Knie
—»—	—»—	—»—	Corpus von L V nach hinten verschoben	124	115	Lumballordose korrigiert. Lumbalrükken steif, brettförmig
—»—	—»—	—»—		143	133	
—»—	—»—	—»—	Diskus von L IVabgeflacht. Leichte Spondylosis def. in L IV-V	121	109	
Mässig abgeflacht	—»—	—»—. Proc. articul. sacri verschärft		152	142	Lumbalrücken steif, brettförmig, bei Flexion wie ein Block
Bedeutend abgeflacht	—»—	Sklerose. Gelenkspalten unregelm. Proc. articulares verschärft	Sacrum arcuatum	132	124	Lumbalrücken steif, brettförmig
Mässig abgeflacht	—»—	Sklerose. Proc. articulares verschärft		150	141	Lumbalrücken steif, brettförmig

88			14	Schülerin			Schmerzen im r. Ober- u. Unterschenkel	Keine	normal
89			33	Arbeiter	Verletzte sich vor 13 J. beim Turnen den Rücken. Bei schwerem Heben Kreuzschmerz, 2 Mon.		Schmerz in d. Lumbosakr.-G.	Klopfempf. bei L IV-V	normal
90			45	Landwirt			Mehrere Jahre spontane Kreuzschmerzen	Keine	normal
91			22	Pharmazeutin			Spontane Schmerzen im Kreuz, $^1/_2$ J.	Keine	
92			21	Autoführer	Vor 2 J. flog ihm ein Pflasterstein in den Rücken		Nach d. Trauma Schmerzen in d. Lumbosakr.-G. u. im r. Oberschenkel	Keine	normal
93			56	Anstreicher			Spontane, v. Kreuz nach d. r. Unterextr. ausstrahlende Schmerzen, 20 J. Rezid. Jetzt 2 Wochen	Klopf- u. Druckempf. in d. Lumbosakr.-G.	normal
94			27	Tischler			Spontane Kreuzschmerzen, 5 J. rezidiv.	Klopfempf. in d. linken Sakroil.-G.	normal
95			44	Näherin			Anfälle von rezidiv. ak. Lumbago, 5 Jahre	Keine	gesteigert
96			35	Ingenieur			Beim Heben e. schwereren Gegenstands Schmerzen im Kreuz, mehrere Jahre	Klopfempf. in d. Lumbosakr.-G.	normal

Bedeutend abgeflacht	An den Rändern von L V u. S I	Sklerose		154	146	Vorwärtsbücken erschwert. Lumbalrücken steif
Mässig abgeflacht	—»—	Sklerose. Proc. artic. sacri verschärft		140	125	Lumballordose korrigiert, Lumbalrükken steif, brettförmig
—»—	—»—	Sklerose. Proc. articulares verschärft		141	132	1918 (vor 16 J.) verwundet: Fract. sclop. femor. sin.
—»—	—»—	Sklerose	Spitzkreuz	150	136	Lumbalrücken steif
—»	—»	»	Corpus von L V schief	149	136	Lumbalrücken steif, brettförmig
Bedeutend abgeflacht	—»—	—»—		137	126	
Mässig abgeflacht	—»—	—»—	Sacrum acut.	125	112	Lumbalrücken steif, brettförmig, bei Flexion wie ein Block
Bedeutend abgeflacht	—»—	—»—		139	118	Lumbalrücken steif brettförmig, bei Flexion wie ein Block
—»—	»—	Sklerose. Proc. articulares verschärft		153	137	Lumballordose verschwunden. Rücken steif, brettförmig, Rückenmuskeln spastisch

97	+		39	Arbeiter	Fiel vor 5 J. mit d. r. Seite nach unten in e. Fahrstuhlschacht		Nach d.Trauma fortw. Schmerzen im Kreuz u. Becken	Klopfempf. bei L V, in d. Mittellinie	gesteigert
98	+		44	Lagerverwalter		+	Spontane rezidivierende Schmerzen im Kreuz, in d. Schenkel ausstrahlend	Keine	gesteigert
99	+		51	Werkführer		+	Spontane rezidiv. Kreuzschmerzen, 20 J. Jetzt ununterbrochen 8 Mon.	Keine	normal
100		+	48	Ehefrau	Fiel vor 3 J. auf d. Rükken. Danach rezidivierende Kreuzschmerzen. Jetzt 3 Mon.		In d. Lumbosakr.-G.	Klopf- u. Druckempf. bei L V	
101	+		37	Eisenbahnarbeiter		+	Spontane, rezidivierende Schmerzen im Kreuz, 4 J.	Klopfempf. bei L IV-V, in d. Mittellinie	normal
102		+	33	Handelsgehilfin		+	Ischiasartige Schmerzen vor 9 J. Beim Sitzen Rükkenschmerzen, 6 J.	Klopfempf. in d. Lumbosakr.-G.	normal
103		+	35	Ehefrau		+	Spontane, rezidiv. Kreuzschmerzen, 3 Mon. Gebückte Haltung verursacht einen Schmerzanfall	Klopfempf. in d. Lumbosakr.-G.	normal
104		+	46	Hilfsarbeiterin	Vor 2 Tagen Schlag von e. Mörteleimer in den Rükken		Kreuzschmerz. Kann nicht aufrecht stehen. Die kleinste Bewegung verursacht Schmerzen		normal

Bedeutend abgeflacht	An d. Rändern von L V u. S I	Sklerose		141	126	
—»—	—»—	—»—		152	138	Lumballordose korrigiert. Lumbalrükken steif, brettförmig
—»—	—»—	—»—	Diskus von L IV abgeflacht	138	126	Lumballordose korrigiert, steif, brettförmig, bei Flexion wie ein Block
—»—	»	—»—		143	134	Lumbalrücken steif, brettförmig
Mässig abgeflacht	—»—	—»—	Leichte Spondylose in L IV und L V	133	123	Lumbalrücken steif, brettförmig. Rükkenmuskeln spastisch
Bedeutend abgeflacht	—»—	—»—		146	132	
Mässig abgeflacht	—»—	Sklerose. Gelenkspalten unregelm. Spitzen d. Proc. articul. verschärft		137	129	Lumbalrücken steif, brettförmig, bei Flexion wie ein Block
Bedeutend abgeflacht	—»—	Sklerose. Gelenkspalten unregelm. Proc. articulares verschärft	Sacrum arcuatum	138	129	Lumbalrücken steif, brettförmig

Tabelle 2

	Männer	Frauen	Körperliche Arbeit		Geistige oder leichte körperliche Arbeit		Trauma		Kein Trauma	
			Männer	Frauen	Männer	Frauen	Männer	Frauen	Männer	Frauen
Unter 30 J.	13	11	13	8		3	7	2	6	10
30—40 »	25	14	22	11	3	3	9	2	15	11
Über 40 »	17	24	17	22	—	2	8	9	10	15
	55	49	52	41	3	8	24	13	31	36
Zusammen	104		93		11		37		67	

rungen in den kleinen lumbosakralen Wirbelgelenken ist. Die erwähnten Veränderungen sind auch bei unter 30jährigen nicht ganz selten, was die Zahl der Fälle: 24 (= 23 %) in meinem Material zu erkennen gibt.

Die Bedeutung der körperlichen Arbeit für die Entstehung der Osteochondrose und der lumbosakralen Arthrose liegt klar auf der Hand. In meinem Material machen die schwer körperlich Arbeitenden etwa 90 % und die geistig und die leicht körperlich Arbeitenden nur etwa 10 % aus. Als die Ursache der Osteochondrose im Diskus von L V und des sich nahe daran anschliessenden arthrotischen Prozesses in den Lumbosakralgelenken ist die besondere Lokalisation der Lumbosakralgegend zwischen der beweglichen Wirbelsäule und dem relativ unbeweglichen Os sacrum und Becken zu betrachten, wo diese Region fortgesetzten kleinen Traumen bei der körperlichen Arbeit besonders ausgesetzt ist. — GANTENBERG hat ebenfalls spondylotische Veränderungen bei körperlich schwer Arbeitenden in bedeutend grösserem Masse konstatiert als bei gleichaltrigen leicht Arbeitenden. Die kleinen wiederkehrenden Arbeitstraumen, die der Patient selbst gar nicht als Verletzungen auffasst, rufen in der der Belastung ausgesetzten Lumbosakralgegend einen Locus minoris resistentiae hervor und prädisponieren für degenerative Veränderungen, die sich in der Zwischenwirbelscheibe als Osteochondrose und in den kleinen Wirbelgelenken als osteoarthrotische Veränderungen kundgeben.

In der Anamnese von nur 37 Patienten (35,6 %) kommt ein Trauma vor dem Auftreten der Kreuzschmerzen vor, und bloss bei 15 von diesen ist in der Vorgeschichte eine direkte, auf die Lumbosakralgegend gerichtete Gewalt zu finden, auf die die Schmerzen im Kreuz unmittelbar gefolgt sind. Bei den meisten »traumatischen» Patienten handelt es sich um eine mehr indirekt auf die Lumbosakralgegend gerichtete Gewalt, die beim Heben eines schweren Gegenstands, beim Schieben, Tragen einer schweren Last, Ausgleiten des Fusses oder einem sonstigen vergleichbaren Unfall entstanden ist. Traumatische Fälle kommen relativ mehr bei Männern als bei Frauen vor. Auch bei den über 40jährigen Frauen ist das Traumenprozent hoch.

Die Zahl der Fälle, in denen keinerlei den Schmerzen vorangehendes Trauma nachzuweisen ist, ist bedeutend grösser, 64,4 %. Bei diesen sind die Schmerzen im Kreuz plötzlich, spontan, ohne Vorboten aufgetreten. Oft waren die Patienten vollkommen arbeitsfähig und wussten nichts von einer Schwäche ihres Kreuzes. Andere hatten vor Jahren spontane, von Zeit zu Zeit wiederkehrende leichtere oder schwerere lumbago- oder ischiasähnliche Schmerzanfälle. Nur bei den unter 30jährigen Männern kommt prozentual häufiger ein Trauma in der Anamnese als spontan, ohne sichtbare Ursache entstandene Schmerzen im Kreuz vor. In allen anderen Altersklassen stehen die nichttraumatischen Fälle wesentlich im Vordergrund. (Siehe Tab. 3.) Die weiblichen Patienten scheinen im allgemeinen eine grössere Neigung zu

Tabelle 3

	Männer	Frauen	Trauma		Kein Trauma	
			Männer	Frauen	Männer	Frauen
Unter 30 J.	12,5	11,5	54	18	46	82
30—40 »	24	13	36	14	64	86
Über 40 »	16	23	47	38	53	62

spontanen, ohne vorangehendes Trauma auftretenden Kreuzschmerzen zu haben in Fällen, wo röntgenologisch eine Osteochondrose im 5. Lumbaldiskus sowie osteoarthrotische Veränderungen in den Lumbosakralgelenken festzustellen sind.

Unter meinen Fällen befinden sich mehrere unter 30jährige, bei denen röntgenologisch neben einer lumbosakralen Osteochondrose deutliche Veränderungen in der Gegend der kleinen Wirbelgelenke nachgewiesen werden können. Bei diesen liegt also ein länger währender Prozess vor, der bereits pathologische Veränderungen in den Processus articulares hervorgerufen hat, welche daher röntgenologisch feststellbar sind. Als deutlichste wahrnehmbare Veränderung erscheint Randsklerose in der Nähe der Gelenkspalte. In einigen Fällen ist eine Verschärfung an der Spitze des Processus articularis mit offensichtlichen Osteophyten zu finden. — Der jüngste meiner Fälle ist ein 14jähriges Schulmädchen, das einen abgeflachten Discus intervertebralis von L V sowie einen augenscheinlich erhöhten Kalkgehalt des Processus articularis in der Gegend der Lumbosakralgelenke aufweist. Leider sind von ihr während des Krankenhausaufenthaltes keine Spezialbilder in Schrägprojektion aufgenommen worden, weshalb der volle Beweis über eventuelle röntgenologisch feststellbare Veränderungen in den Lumbosakralgelenken nicht erbracht ist. Aber die im ventrodorsalen Bild erkennbare Zunahme des Kalkgehaltes in der Gegend der Lumbosakralgelenke stellt sich ähnlich dar wie in Fällen, in denen die Spezialprojektion Veränderungen der kleinen Wirbelgelenke in Form verschärfter Processus articulares, unebener Gelenkflächen und von Randsklerose hervortreten lässt.

Bei einer 21jährigen Frau zeigen sich ausser osteochondrotischen Veränderungen in der präsakralen Zwischenwirbelscheibe deutliche arthrotische Veränderungen in den lumbosakralen Gelenken beiderseits:

Fall 42. 21jährige Landwirtstochter. Mehr als 2 Jahre spontane Schmerzattacken im Kreuz beim Beugen des Rückens. Der Schmerz strahlt in die rechte Unterextremität aus. Bei Flexion nach vorn besteht das Gefühl, als sei der Rücken steif. Bei der Untersuchung wird Klopfempfindlichkeit in der Lumbosakralgegend auf der rechten Seite festgestellt. Beim Vorwärtsbeugen ist der Lumbalrücken steif und flektiert sich wie ein Block. Die langen Rückenmuskeln spastisch. Röntgen: Lumballordose vermindert. Lumbosakralwinkel 156°. Der Diskus von L V ist bedeutend abgeflacht. Randsklerose beiderseits des Diskus im Corpus von L V und S I. In den Lumbosakralgelenken, namentlich rechts, starke Randsklerose. Spitze des Processus articularis sup. am 1. Sakralwirbel verschärft.

Bei einem 21jährigen Mann sind ebenso deutlich Veränderungen in den Lumbosakralgelenken zu konstatieren:

Fall 6. 21jähriger Gelegenheitsarbeiter. Ein paar Jahre lang anfallsweise spontaner Kreuzschmerz. Bei längerem Stehen ausserdem Schmerzen in den unteren Gliedmassen. Vor einem Jahre musste der Patient bei Flössarbeiten stundenlang im Nassen stehen, dabei wieder ein Rezidiv der Kreuzschmerzen. Während eines halben Jahres unausgesetzt Schmerzen. Sie besserten sich während eines 2monatigen Anstaltsaufenthaltes, traten aber nach Wiederaufnahme der Arbeit von neuem auf. In liegender Stellung keine Beschwerden, aber beim Stehen sofort Schmerzen in den Unterextremitäten. Beim Vorwärtsbiegen ist der Lumbalrücken steif, brettartig, wie ein Block. Rückenmuskeln nicht gespannt. Druck- und Klopfempfindlichkeit in der Lumbosakralgegend. Die Sehnenreflexe normal. SR 7/15. Röntgen: Lumballordose korrigiert. Lumbosakralwinkel 135°. Diskus von L V bedeutend abgeflacht. Randsklerose im Corpus von L V und S I. Lumbosakrale Gelenkspalte recht unregelmässig, starke Randsklerose auf beiden Seiten an den Rändern der Gelenkspalten. Processus articularis sacri an der Spitze beiderseits verschärft. Rechts liegt die Spitze des Processus articularis inferior der Wurzel von L V auf. Auch die oberen kleinen lumbalen Wirbelgelenke zeigen arthrotische Veränderungen. —

Ausserdem stellen sich die röntgenologischen Veränderungen bei einer 19jährigen Frau und einem 21jährigen Mann wie bei dem vorerwähnten 14jährigen Mädchen dar: Strukturveränderungen in der Gegend der Lumbosakralgelenke in den Processus articulares sowie erhöhter Kalkgehalt. Auch diese Fälle besitzen für die kleinen Wirbelgelenke keine volle Beweiskraft, weil von den kleinen lumbosakralen Wirbelgelenken keine Schrägprojektion aufgenommen worden ist.

Jedenfalls scheint es, als wären die arthrotischen Veränderungen in den Lumbosakralgelenken nicht allzu selten. Ich glaube, dass auch bei jugendlichen Kreuzschmerzpatienten neben Osteochondrose im letzten Lumbaldiskus viel öfter osteoarthrotische Veränderungen in den kleinen lumbosakralen Wirbelgelenken festgestellt würden, wenn man das eventuelle Auftreten eines derartigen Krankheitsbildes auch bei Patienten in Betracht zöge, die noch nicht das Alter erreicht haben, in dem wir gewöhnt sind, Osteoarthrose in den Gelenken anzutreffen.

Die im folgenden angeführten Fälle zeigen Kreuzschmerzpatienten, die bei der röntgenologischen Untersuchung ähnliche typische Veränderungen aufweisen,

Abb. 18. Fall 9. Im lumbosakralen Gelenk starke Randsklerose, die Gelenkspalte unregelmässig. Processus articularis von S I verschärft.

indem da Osteochondrose im letzten präsakralen Lumbaldiskus und osteoarthrotische Veränderungen in den Lumbosakralgelenken kombiniert sind.

Fall 9. (Abb. 18.) 50jähriger Bremser, der 16 Jahre vorher seinen ersten Lumbagoanfall beim Heben eines schweren Gegenstandes bekam. Danach war er alljährlich ein paar Wochen wegen spontaner Kreuzbeschwerden arbeitsunfähig. Die Schmerzen wurden durch Erkältung und Anstrengung hervorgerufen. Jetzt bekam er 2 Tage vor der Aufnahme ins Krankenhaus wieder beim Heben eines schweren Gegenstandes reissenden Schmerz im Kreuz. Plötzliche Bewegungen verursachen im Kreuz eine nach den Unterextremitäten ausstrahlende Schmerzempfindung. Der Lumbalrücken ist ganz steif und bleibt bei Flexion brettförmig. Klopfempfindlichkeit besteht über dem Processus spinosus des 5. Lendenwirbels und bei dem Lumbosakralgelenk auf beiden Seiten. Die Sehnenreflexe normal. SR 3/8. Röntgen: Lumballordose vermindert. Lumbosakralwinkel 140°. Diskus von L V abgeflacht. Randsklerose an den Rändern der Wirbel beiderseits des abgeflachten Diskus. Knochenstruktur der lumbosakralen Processus articulares fleckig. Gelenkspalte unregelmässig, besonders rechts. Gelenkflächen rechts um ein paar Millimeter gegeneinander verschoben. Starke Sklerose an den Rändern der Gelenkflächen. Processus articulares sacri an ihren Spitzen verschärft. Corpus von L V ein paar Millimeter nach hinten verschoben.

Fall 13. (Abb. 20.) 26jährige Krankenschwester. Verletzte sich vor 5 Jahren beim Turnen den Rücken. Danach oft spontane Lumbagoanfälle. Vor 8 Monaten spontane Schmerzen im Kreuz, die nach der linken Glutäalregion ausstrahlten. Der Lumbalrücken ist steif. Bei Flexion nach vorn biegt sich der Lumbalrücken nicht, sondern ist steif, brettförmig, wie ein Block. Beim Beugen flektiert sich der Rumpf gleichzeitig nach der Seite. Keine Klopfempfindlichkeit. Lasègue links positiv 45°. SR 7/15. Röntgen: Lumballordose

a.

b.

Abb. 19. a. und b. Fall 13 Lordose verschwunden. Diskus von L V abgeflacht, mässige Randsklerose. Die lumbosakrale Gelenkspalte unregelmässig. Randsklerose. Processus articularis von S I verschärft.

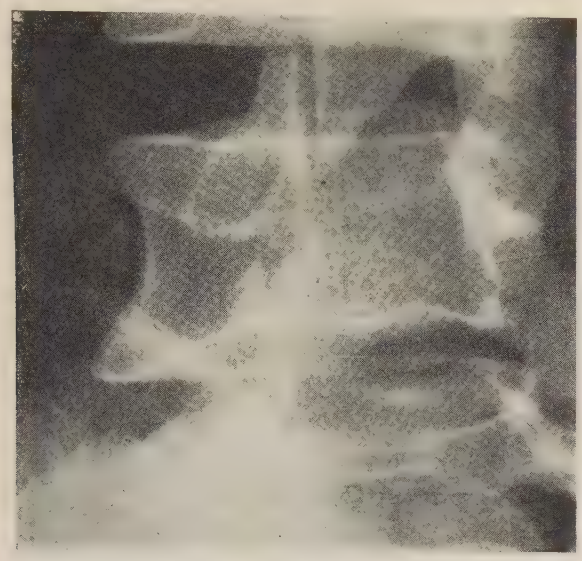

Abb. 20. Fall 48. Die lumbosakrale Gelenkspalte unregelmässig, Randsklerose. Processus articularis von S I verschärft.

korrigiert. Lumbosakralwinkel 145°. Diskus von L V abgeflacht. Randsklerose beiderseits des Diskus an den Wirbelkörpern. Desgleichen an den kleinen lumbosakralen Wirbelgelenken. Processus articulares sacri an der Spitze verschärft.

Fall 48. (Abb 20.) 38jähriger Metallarbeiter. War vor 8 Jahren 2 Monate wegen beiderseitiger Ischias in Anstaltsbehandlung. Danach war er symptomlos, bis er jetzt am Morgen des Tages seiner Aufnahme ins Krankenhaus beim Heben eines schweren Gegenstandes schneidende Schmerzen im Kreuz fühlte, die in die beiden Unterextremitäten ausstrahlten. Der Lumbalrücken ist steif, brettförmig, bei Flexion wie ein Block. Rückenmuskeln spastisch. Klopfempfindlichkeit besteht längs des Sacrum und in der Sakroiliakalregion auf beiden Seiten. Lasègue positiv rechts 30°, links 45°. Die Sehnenreflexe normal. SR 17/31. Röntgen: Lumballordose korrigiert. Corpus von L V schief, am linken Rand etwas abgeflacht. Diskus von L V abgeflacht. Sklerose an den Rändern der Wirbel beiderseits des abgeflachten Diskus. Linker Processus articularis sacri an der Spitze verschärft, einen schnabelartigen Vorsprung bildend. Sklerose an den Rändern des Gelenks. Struktur des Processus articularis selbst fleckig.

Fall 50. (Abb. 21.) 34jähriger Gelegenheitsarbeiter. Vor 3 Jahren schweres Trauma: Ruptura renis sin. 1 $^1/_2$ Monate in Anstaltsbehandlung. Nachdem der Patient wieder 2 Monate gearbeitet hatte, bekam er spontan Kreuzschmerzen, die rezidivierend andauerten. In der Zwischenzeit keinerlei Beschwerden. Nieren symptomlos. Lumbalrücken steif, bei Flexion brettförmig. Die langen Rückenmuskeln links spastisch. Klopfempfindlichkeit in der Lumbosakralgegend. Die Sehnenreflexe normal. Röntgen: Lumballordose vollständig korrigiert. Lumbosakralwinkel 129°. Diskus von L V abgeflacht. Sklerose an den Rändern der Wirbel beiderseits des Diskus. Die Gelenkspalte des Lumbosakralgelenks links unregelmässig. Starke Sklerose an den Rändern des Gelenks. Processus articularis sacri links verschärft.



Abb. 21. Fall 50. Die lumbosakrale Gelenkspalte unregelmässig, starke Randsklerose. Processus articularis von S I verschärft.

Abb. 22. Fall 62. Diskus von L V bedeutend abgeflacht. Randsklerose.

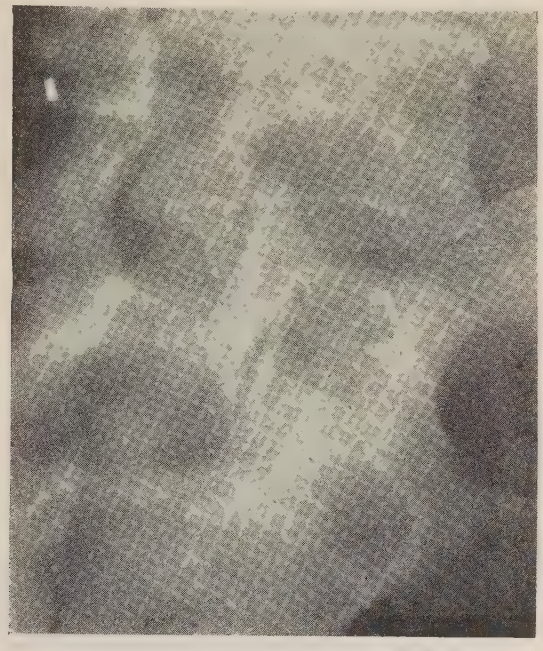

Abb. 23. Fall 74. Diskus von L V bedeutend abgeflacht. Starke Randsklerose. Corpus von L V nach hinten verschoben. Die lumbosakrale Gelenkspalte unregelmässig. Randsklerose. Processus articularis sacri verschärft.

Fall 62. (Abb. 22.) 40jähriger Landwirt. Etwa einen Monat lang spontane Schmerzen im Kreuz, die nach dem Bauche ausstrahlen. Lumbalrücken steif, brettförmig, bei Flexion nach vorn wie ein Block. Weder Druck- noch Klopfempfindlichkeit. Lasègue positiv rechts 70°, links 60°. Die Sehnenreflexe normal. SR 12/24. Röntgen: Lumballordose normal. Lumbosakralwinkel 145°. Leichte nach links konvexe Skoliose im Lumbalrücken. Corpus von L V etwas schief. Diskus von L V bedeutend abgeflacht. Randsklerose an den Wirbelkörpern auf beiden Seiten. Lumbosakralgelenke beiderseits unregelmässig. Starke Randsklerose an den Rändern der Gelenke. Processus articulares verschärft.

Fall 74. (Abb. 23) 43jährige Ladenvorsteherin. Während mehrerer Jahre spontane Kreuzschmerzen. Kein Trauma. Lumbalrücken steif, brettförmig, bei Flexion nach vorn wie ein Block. Keine Spastizität der Rückenmuskeln. Druck- und Klopfempfindlichkeit in der Gegend der Lumbosakralgelenke auf beiden Seiten. Die Sehnenreflexe normal. SR 7/19. Röntgen: Lumballordose normal. Spitzkreuz. Lumbosakralwinkel 155°. Diskus von L V bedeutend abgeflacht. Starke Randsklerose an den Wirbeln beiderseits der abgeflachten Zwischenwirbelscheibe. Lumbosakralgelenke auf beiden Seiten unregelmässig, Gelenkspalten zu Spitzen verschmälert. Processus articularis sacri an der Spitze auf beiden Seiten verschärft. In den Gelenkflächen starke Sklerose. Corpus von L V ein wenig nach hinten verschoben.

Fall 103. (Abb. 24.) 35jährige verheiratete Frau. Mehrere Jahre rheumatische Beschwerden. Während 3 Monate schubweise Kreuzschmerz. Krumme Haltung verursacht einen Lumbagoanfall. Flexion nach vorn erschwert. Lumbalrücken steif, bei Flexion wie

Abb. 24. Fall 103. Die lumbosakrale Gelenkspalte unregelmässig, Randsklerose. Processus articularis von S I verschärft.

ein Block. Klopfempfindlichkeit in der Lumbosakralgegend auf beiden Seiten. Lasègue negativ. SR 2/6. Die Sehnenreflexe normal. Röntgen: Lumballordose korrigiert. Lumbosakralwinkel 137°. Diskus von L V bedeutend abgeflacht. Randsklerose an den Wirbeln beiderseits des abgeflachten Diskus. Lumbosakrale Gelenkspalten auf beiden Seiten unregelmässig. Starke Sklerose in den Processus articulares, besonders in dem an die Gelenkflächen grenzenden Bereich. Spitze des Processus articularis sacri auf beiden Seiten verschärft, Gelenkspalte in dieser Region bedeutend verschmälert.

Fall 104. (Abb. 25.) 46jährige Arbeiterin. Rücken früher gesund. Vor 2 Tagen ein leichtes Rückentrauma: Stoss in die Lumbalgegend. Die Patientin arbeitete während des ganzen Tages nach dem Trauma. Am folgenden Tag hatte sie stärkeren Schmerz im Kreuz, und erst einen Tag später war er so heftig, dass sie nicht gerade stehen konnte. Schon eine kleine Bewegung verursachte einen schneidenden Schmerz im Kreuz rechts. Beim Liegen war das Umwenden erschwert, ebenso das Aufsitzen und Aufstehen. Lumbalrücken steif, brettförmig. Klopf- und Druckempfindlichkeit im unteren Teil des Lumbalrückens in der Mittellinie. Die Sehnenreflexe normal. SR 8/20. Röntgen: Lumbalkrümmung gross. Sacrum arcuatum. Lumbosakralwinkel 138°. Diskus von L V bedeutend abgeflacht. Lumbosakralgelenke unregelmässig, nach der Spitze verschmälert. Starke Randsklerose um die Gelenkspalten. Processus articularis sacri auf beiden Seiten verschärft.

Ich habe die Überzeugung gewonnen, dass der Diskus zwischen dem letzten Lumbal- und dem ersten Sakralwirbel bei der Beurteilung der Affektionen der klei-

b.

b.

Abb. 25 a und b. Fall 104. Lumbosakralgelenke unregelmässig, nach der Spitze verschmälert. Starke Randsklerose. Processus articularis von S I auf beiden Seiten verschärft.

nen lumbosakralen Wirbelgelenke von wesentlicher Bedeutung ist. Die in ihm zu beobachtenden osteochondrotischen Veränderungen, die röntgenologisch in einer Abflachung des Diskus und in einer Randsklerose beiderseits von ihm an den Rändern der Wirbelkörper zutage treten, verdienen alle Beachtung. Wenn man in einem derartigen Fall das bei Schrägprojektion erhaltene Bild der kleinen lumbosakralen Wirbelgelenke betrachtet, findet man in ihnen fast ausnahmslos osteoarthrotische Veränderungen. Der Prozess in den Gelenken ist also schon so weit fortgeschritten, dass die Knochenteile affiziert sind und die Veränderungen röntgenologisch sichtbar werden. Ein sicheres röntgenologisches Zeichen der Arthrose in den kleinen Wirbelgelenken ist die feststellbare Zunahme des Kalkgehaltes in der Umgebung des Gelenks. Wenn der Diskus abgeflacht ist und die kleinen Wirbelgelenke keine röntgenologisch wahrnehmbaren Zeichen von arthrotischen Veränderungen geben sollten, dürfen wir mit ziemlich grosser Sicherheit annehmen, dass schon Knorpelläsionen in den Gelenkflächen bestehen. Die Diskusveränderungen sind primär, die Deformans-Veränderungen in den Gelenken sekundär.

Obwohl in den letzten Jahren unzweideutig nachgewiesen worden ist (u. a. SJÖQVIST), dass die Diskusprolapsfrequenz zwischen L IV und L V am grössten ($^7/_8$ der lumbalen Diskusprolapse) ist und danach zwischen L V und Sacrum (mehr als $^2/_3$), darf meines Erachtens doch nicht die präsakrale Osteochondrose nebst einer damit kombinierten Lumbosakralarthrose als Ursache des Schmerzsyndroms übersehen werden. Röntgenologisch können die beiden Krankheitsbilder sehr viel Ähnlichkeit zeigen, wiewohl ein abgeflachter Intervertebralraum keineswegs für die Diskusprolapse pathognomonisch ist (LINDGREN). Ich will nicht behaupten, dass sich unter meinen Fällen auch ein Diskusprolaps befinden könnte, denn nicht in allen Fällen (11 von 104) liegt im Krankheitsbericht eine besondere Erwähnung über den Achillesreflex vor, an dessen Stelle in Tabelle 1 ich keine Angabe über den betreffenden Patienten gemacht habe. Bei diesen Fällen weicht das klinische Bild meiner Ansicht nach so stark von dem klassischen Bild des Diskusprolapses ab, dass ich die Annahme wage, dass sich keine Prolapsfälle in mein Material verirrt haben. Das von mir behandelte Krankheitsbild ist meines Erachtens so bemerkenswert und so häufig, dass man bei der Analyse eines komplizierten Falles von Kreuzschmerz keine Veranlassung hat, immer nach der Feststellung einer röntegenologisch konstatierten abgeflachten präsakralen Zwischenwirbelscheibe ohne weiteres der Diagnose Diskusprolaps zuzuneigen und die Möglichkeit einer kombinierten lumbosakralen Osteochondrose und lumbosakralen Arthrose als Ursache des Schmerzsyndroms ganz ausser acht zu lassen.

8. Ergebnisse

Eine sehr gewöhnliche Ursache sowohl der spontanen als der durch ein direktes oder indirektes Trauma hervorgerufenen Rückenschmerzen bilden die in der präsakralen Zwischenwirbelscheibe vorkommende Degeneration und die an den angrenzenden Rändern der Wirbelkörper reaktiv auftretende Sklerose, im Sinne der Osteochondrose, und die in den kleinen lumbosakralen Wirbelgelenken anzutreffenden osteoarthrotischen Veränderungen, die lumbosakrale Osteoarthrose.

Diese beiden Prozesse sind sehr oft kombiniert zu finden.

Die Kombination von lumbosakraler Osteochondrose und Arthrose ist verhältnismässig oft auch bei jungen Menschen zu beobachten.

Die Veränderungen sind häufiger bei Männern als bei Frauen festzustellen. Bei den körperlich Arbeitenden ist die Frequenz ausserdem bedeutend höher.

Das 30. Lebensjahr ist die Grenze, nach deren Überschreitung die Lumbosakralgegend des Individuums empfindlicher gegen lumbosakrale Osteochondrose und osteoarthrotische Veränderungen in den kleinen Wirbelgelenken ist.

Wahrscheinlich sind diese früher genetisch auseinandergehaltenen lumbosakralen Prozesse als eine einheitliche Reihe von Veränderungen zu betrachten, in der die Osteochondrose in der präsakralen Zwischenwirbelscheibe als die primäre und die Arthrose in den kleinen lumbosakralen Wirbelgelenken als die sekundäre Erscheinung zu betrachten ist.

Die Bedeutung des Lumbosakralwinkels an sich als ätiologischer Faktor des Kreuzschmerzes ist von geringerer Wichtigkeit, wiewohl der Winkel dazu neigt, bei der präsakralen Osteochondrose ein wenig grösser als normal zu sein.

9. Schrifttum

Bársony: Fschr. Röntgenstr. 38: 92, 1928.
—»— und Schulhof: Beitr. klin. Chir. 156: 43, 1932.
—»— —»— Röntgenprax. 14: 594, 1932.
Beck: Zbl. Chir., S. 728, 1933.
Berry: Arch. Surg. 11: 883, 1925.
Bleneke: Zbl. Chir. 9: 514, 1931.
Bonnet: ref. Putti, Lancet 2: 53, 1927.
Braus: Anatomie des Menschen, Jul. Springer, Berlin 1929.
Brissaud: ref. Putti, Lancet 2: 53, 1927.
Brocher: Der Kreuzschmerz in seiner Beziehung zur Wirbelsäule. Georg Thieme, Leipzig 1938.
Brofeldt: Acta Soc. Medic. Fenn. »Duodecim». Ser. B, Tom. XIV, Fasc. 2. 1932.
—»— » » » » » » » » XXVII, » 1—2. 1939.
Brown: J. Bone Surg., S. 325, 1938.
Charcot: ref. Putti, Lancet 2: 53, 1927.
Clasing: Zbl. Chir. S. 2416, 1931.
Cotugno: ref. Putti, Lancet 2: 53, 1927.

DANFORTH: ref. Putti, Lancet 2: 53, 1927.
DITTMAR: Fschr. Röntgenstr. 39: 864, 1929.
DOHAN: Wien. med. Wschr. 17: 976, 1910.
EHRLICH: Arch. Orthop. u. Unfallchir. 32: 638, 1933.
ELLMER: Zbl. Chir., S. 57, 1930.
—»— Chirurg, S. 308, 1930.
ERBEN: Med. Klin., S. 1967, 1911.
—»— Wien. klin. Wschr., S. 156,1928.
—»— » » » S. 242, 1932.
—»— » » » S. 720, 1932.
FRIBERG: Acta chir. scand. Vol. LXXXII, Suppl. LV, 1939.
FRORIEP: ref. Brofeldt, Acta Soc. Medic. Fenn. »Duodecim». Ser. B, Tom. XIV, Fasc. 2. 1932.
GANTENBERG: Fschr. Röntgenstr. 39: 650, 1929.
GHORMLEY und KIRKLIN: Amer. J. Roentgenol. 31: 173, 1934.
GOLDWAITH: Boston med. J. 164: 365, 1911.
GOLJANITZKI: Zbl. Chir., S. 1455, 1928.
GRAF: Zbl. Chir., S. 721, 1933.
GÜNTZ: Schmerzen und Leistungsstörungen bei Erkrankungen der Wirbelsäule. Ferdinand Enke, Stuttgart 1937.
GUSSENBAUER: Zbl. Chir., S. 767, 1890.
HARTTUNG: Beitr. klin. Chir. 150: 269, 1930.
—»— » » » 152: 269, 1931.
—»— Zbl. Chir., S. 543, 1931.
HENSCHEN: ref. Putti, Lancet 2: 53, 1927.
HILDEBRANDT: Fschr. Röntgenstr. 47: 551, 1933.
HOFFA: ref. Putti, Lancet 2: 53, 1927.
INGEBRIGTSEN: Acta chir. scand. 65: 183, 1929.
—»— Zbl. Chir., S. 2368, 1933.
JUNGHANNS: Dtsch. Z. Chir. 213: 322, 1929.
—»— Fschr. Röntgenstr. 42: 333, 1930.
—»— » » 42: 704, 1930.
—»— » » 43: 275, 1931.
—»— s. Schmorl.
KAUFFMANN: Röntgenprax. 7: 536, 1933.
KIENBÖCK: Med. Klin., S. 817 und 860, 1929.
—»— Wien. med. Wschr., S. 232, 1931.
—»— » » » S. 1508, 1932.
KIRKLIN: s. GHORMLEY.
KÖHLER: Grenzen des Normalen und Anfänge des Pathologischen im Röntgenbilde. Georg Thieme, Leipzig 1931.
KREBS: Dtsch. med. Wschr., S. 1993, 1932.
VAN LACKUM: J. amer. med. Assoc. 82: 1109, 1924.
LANGE: Münch. med. Wschr., S. 1134, 1933.
—»— Die Wirbelgelenke. Ferdinand Enke, Stuttgart 1934.
LINDGREN: Nord. M., 13: 691, 1942.
LORENZ: ref. Putti, Lancet 2: 35, 1927.
LYON: Fschr. Röntgenstr. 48: 46, 1933.
MALGAIGNE: ref. Putti, Lancet 2: 53, 1927.
MARDERSTEIG: Fschr. Röntgenstr. 52: 278, 1935.
MARTIUS: Münch. med. Wschr. 8: 345, 1928.

Martius: Zbl. Chir., S. 2518, 1931.
—»— Die Kreuzschmerzen der Frau. Georg Thieme, Leipzig 1939.
Meyer: Chirurg, S. 1, 1930.
Meyer-Borstel: Beitr. klin. Chir. 153: 12, 1931.
—»— —»— Fschr. Röntgenstr. 44:363, 1931.
Meyer-Burgdorff: Untersuchungen über das Wirbelgleiten. Georg Thieme, Leipzig 1931.
—»— —»— Zbl. Chir., S. 2517, 1931.
Mitchell: J. Bone Surg. 16: 233, 1934.
—»— » » » 16: 706, 1934.
Müller: Pathologische Physiologie der Wirbelsäule. Johann Ambrosius Barth, Leipzig 1932.
—»— und Zwerg: Beitr. klin. Chir. 149: 155, 1930.
Nové-Josserand und Rendu: Z. org. Chir. 9: 532, 1928.
Peritz: Neue dtsch. Klin. 8: 1, 1931.
Püschel: Beitr. path. Anat. 84: 123, 1930.
Putti: Lancet 2: 53, 1927.
Puusepp: Zbl. Neurochir., S. 158, 1938.
Reisner: Fschr. Röntgenstr. 44: 726, 1931.
Remak: ref. Putti, Lancet 2: 53, 1927.
Rendu: s. Nové-Josserand.
Robinson und Grimm: Arch. Surg. 11: 911, 1925.
Samuel: Fschr. Röntgenstr. 38: 49, 1928.
Schanz: Münch. med. Wschr., S. 94, 1930.
Schede: Fschr. Röntgenstr. 17: 335, 1911.
Scherb: Z. orthop. Chir. 50: 304, 1929.
Schmorl: Klin. Wschr. 11: 1369, 1932.
—»— und Junghanns: Die gesunde und kranke Wirbelsäule im Röntgenbild. Georg Thieme, Leipzig 1932.
Schmidt: ref. Brofeldt, Acta Soc. Medic. Fenn. »Duodecim». Ser. B. Tom. XIV, Fasc. 2. 1932.
Schrader: Z. f. orthop. Chir. 55: 115, 1931.
Schulhof: s. Bársony.
Schüller: Beitr. klin. Chir. 131: 281, 1924.
Simon: Fschr. Röntgenstr. 14: 353, 1909/10.
Simons: Röntgendiagnostik der Wirbelsäule. Gustav Fischer, Jena 1939.
Sjöqvist: Nord. M., 13: 687, 1942.
Stück: Zbl. Chir., S. 1320, 1931.
Thaden: Zbl. Chir., S. 587, 1875.
Thoma: Z. orthop. Chir. 55: 115, 1931.
Valentin: Zbl. Chir., S. 2416, 1931.
de Veer: Röntgenprax. 7:1, 1935.
Warner: Arch. orthop. Chir. 33: 279, 1933.
zur Werth: Zbl. Chir., S. 2531, 1931.
—»— Z. org. Chir. 50: 86.
Whiteman: J. Bone Surg. 6: 808, 1924.
Wigby: s. Williams.
Williams und Wigby: Amer. J. Roentgenol. 33: 511, 1935.
Willis: Amer. J. Anat. 32: 95, 1924.
Wilson: J. Bone Surg. 25: 346, 1927.
Wynen: Beitr. klin. Chir. 142: 322, 1928.
Zwerg: s. Müller.

Helsinki 1942 Druckerei-A.G. der Finnischen Literaturgesellschaft